Parálisis laríngeas

M. Remacle, G. Lawson

La parálisis no es más que la manifestación de una causa que debe identificarse. La lesión se suele localizar a nivel del nervio vago o del recurrente, entre el agujero rasgado posterior y el punto de penetración del nervio en la laringe. No obstante, a veces la etiología es intralaríngea o intramedular. Puede tratarse de una lesión inflamatoria, neoplásica, traumática, posquirúrgica o idiopática. A menudo la causa es evidente, como una cirugía tiroidea por un cáncer que invade el nervio recurrente o una lobectomía pulmonar izquierda. Sin embargo, esto no sucede en todas las ocasiones, de modo que existen parálisis idiopáticas. La parálisis unilateral se caracteriza esencialmente por la disfonía, y la parálisis bilateral por la disnea. La laringe contribuye también a la deglución. La debilidad o inmovilidad de una o de ambas cuerdas vocales altera estas funciones de forma más o menos grave y diferente, según la afectación y la presencia o no de problemas asociados.

© 2006 *Elsevier Masson SAS. Todos los derechos reservados.*

Palabras Clave: Parálisis unilateral; Parálisis bilateral; Anamnesis; Estroboscopia; Glotografía; Cáncer; Miopatía; Tratamiento quirúrgico

Plan

- **Signos clínicos** 1
  - Parálisis unilateral , 1
  - Parálisis bilateral , 2
- **Estudio** 3
  - Anamnesis 3
  - Exploración clínica 3
  - Técnicas diagnósticas de imagen 4
  - Análisis subjetivo 6
  - Autoevaluación 6
  - Mediciones aerodinámicas 6
  - Mediciones acústicas 7
- **Tipos de parálisis laríngea** 7
  - Causas centrales 7
  - Causas periféricas 7
- **Diagnóstico diferencial** 9
  - Afonía psicógena 9
  - Infiltración tumoral 9
  - Lesión uni o bilateral de la articulación cricoaritenoidea 10
  - Enfermedades musculares 10
- **Tratamiento** 11
  - Prevención peroperatoria mediante monitorización del nervio recurrente 11
  - Tratamientos médicos 11
  - Logopedia 11
  - Tratamientos quirúrgicos en caso de parálisis unilateral 11
  - Tratamientos quirúrgicos en caso de parálisis bilateral en aducción 13
  - Tratamientos quirúrgicos en caso de parálisis bilateral en abducción 15

Signos clínicos

Parálisis unilateral (Figs. 1, 2, Cuadro I)

La disfonía es el síntoma principal en caso de afectación unilateral. Es menos intensa por la mañana y aumenta de forma progresiva con la fatiga del día. Afecta a la voz hablada y cantada. La emisión de sonidos agudos es difícil. La voz se percibe como aérea y débil, y puede percibirse la tensión de compensación. La ronquera es una característica menos frecuente. En ocasiones se encuentra el signo clásico de diplofonía (voz bitonal).

La aparición de la parálisis puede ser brusca o progresiva.

En el neonato, la voz suele ser ronca, velada y apagada.

La disnea inspiratoria es infrecuente en los adultos, salvo quizá durante los esfuerzos. En cambio, el estridor y la disnea son muy intensos en las parálisis unilaterales del neonato y pueden obligar a la intubación [1], pues la hipotonía de la hemilaringe paralizada no se opone a su aspiración hacia el lado sano durante las inspiraciones fuertes. Las crisis de cianosis son frecuentes. La intubación es necesaria en alrededor del 20% de los casos.

La disfagia [2] con aspiración traqueal es frecuente los primeros días y después se resuelve de forma espontánea. Puede persistir aislada en casos excepcionales, pero lo más habitual es que se acompañe

Figura 1. Parálisis unilateral de la cuerda vocal derecha. Laringoscopia indirecta con óptica rígida.
A. Fase respiratoria. La cuerda vocal está relajada. El aritenoides está basculado hacia la parte anteromedial de la laringe.
B. Fonación. Hipercontracción de la cuerda vocal izquierda que sobrepasa la línea media.

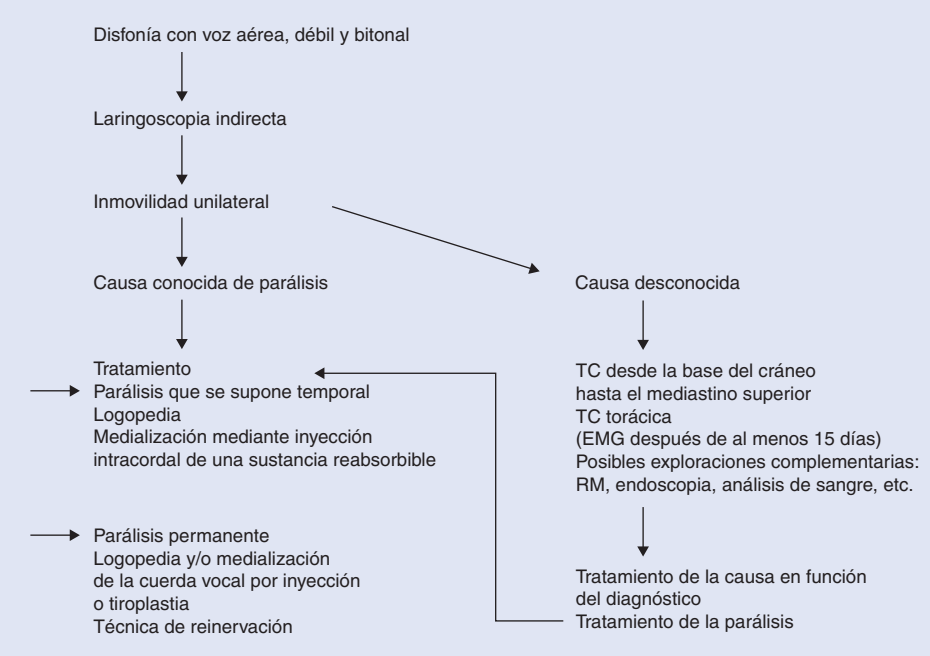

Figura 2. Árbol de decisiones. Parálisis unilateral. EMG: electromiografía; RM: resonancia magnética.

Cuadro I.
Inmovilidad unilateral de la cuerda vocal de origen neurológico y articular.

	Benninger	Mc Gregor
N	280	1.308
Cáncer (excepto de faringolaringe)	25%	22%
Traumatismo		
Quirúrgica y no quirúrgica	35%	22%
Intubación	7%	-
Idiopática	20%	16%
SNC	8%	4%
Médica/inflamatoria	-	-

de disfonía, en forma de tos brusca, molestias faríngeas y de sensación de cuerpo extraño.

El paciente puede sentir una sensación de bloqueo por alimentos líquidos o sólidos. La persistencia de aspiraciones traqueales verdaderas con riesgo de neumonía es menos frecuente.

En cambio, los trastornos de la deglución son frecuentes en los neonatos, y pueden hacer que se emplee una alimentación por sonda nasogástrica durante varias semanas.

Parálisis bilateral (Fig. 3, Cuadro II) [4]

La disnea inspiratoria domina la sintomatología. El modo de presentación es variable. La aparición de los síntomas puede ser súbita o progresiva. En caso de inicio súbito, la asfixia puede obligar a realizar una traqueotomía urgente. La disnea, grave, con bradipnea y tiraje puede provocar, si persiste el cuadro, cianosis y alteraciones psíquicas. Esta sintomatología puede observarse sobre todo en el postoperatorio inmediato de una tiroidectomía total. En caso de aparición progresiva, la disnea se agrava por los esfuerzos (ejercicio, risa, tos). Estos esfuerzos o una aspiración traqueal pueden desencadenar un auténtico espasmo, que no obstante cede con rapidez.

A veces se tolera durante años y se considera como «asma» si no se ha establecido el diagnóstico.

En los niños, la intensidad de la disnea es variable, pero hay que recurrir a la intubación en el 50% de los casos. Se agrava por el llanto, la alimentación y los esfuerzos. Se acompaña de un tiraje permanente y puede provocar un tórax en embudo. A veces, la disnea es leve y se revela en los casos de infecciones de las vías respiratorias altas.

La disfonía es un síntoma secundario en caso de inmovilidad bilateral de las cuerdas vocales [5], mientras que la disnea es el síntoma dominante, salvo en los casos donde las cuerdas están paralizadas en posición de abducción. Además, la voz puede ser normal.

En los niños, el estridor es prácticamente constante, pero el llanto se modifica poco en los más pequeños. La voz es monótona en los niños mayores.

La disfagia acompaña sobre todo a las parálisis bilaterales en abducción de aparición progresiva. En tales

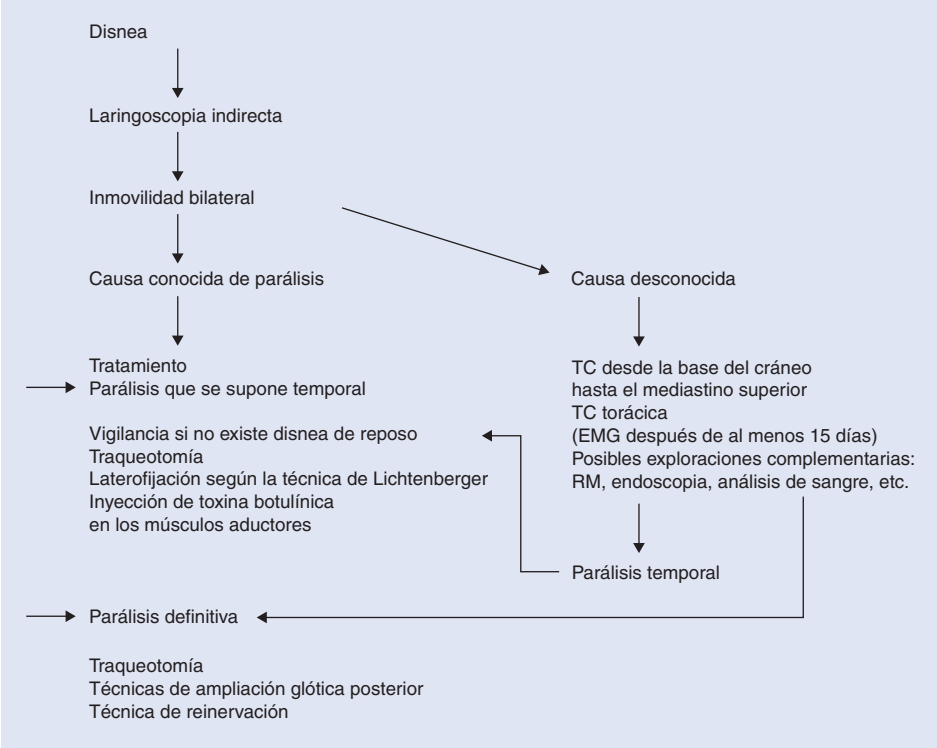

Figura 3. Árbol de decisiones. Parálisis bilateral. EMG: electromiografía; RM: resonancia magnética.

Cuadro II.
Inmovilidad bilateral de las cuerdas vocales de origen neurológico y articular.

	Benninger [3]	Hillel [4]
N	117	92
Traumatismo		
Quirúrgica y no quirúrgica	37%	38%
Intubación	15%	12%
Tumores	17%	19%
Idiopática	13%	15%
Neurológica	13%	13%
Artritis reumatoide	3%	3%

casos las aspiraciones traqueales son constantes y provocan episodios de sobreinfección pulmonar, lo que condiciona el pronóstico vital.

Estudio [6-8]

Anamnesis

El diagnóstico de paresia, de parálisis y/o de alteración de la sensibilidad uni o bilateral no es más que la manifestación de una enfermedad que debe determinarse.

En caso de aparición súbita, pueden encontrarse antecedentes quirúrgicos (cirugía torácica, tiroidea, cervical) o gripales en los días o semanas previos a la aparición de la disfonía. Debe buscarse un antecedente de intubación, de fibroendoscopia digestiva o bronquial para orientar el diagnóstico entre una movilidad por parálisis o anquilosis. La parálisis se descubre en ocasiones durante una exploración sistemática o durante el estudio de un enfermo con una afección neurológica, torácica o cervical. Hay que precisar los antecedentes médicos.

Exploración clínica

La exploración clínica se inicia con el estudio de la cavidad bucal y de la orofaringe. En la cavidad bucal se busca un trastorno de motricidad o de sensibilidad a nivel de la lengua (fasciculaciones de esclerosis lateral amiotrófica), del velo o de la pared faríngea posterior). Debe buscarse un tumor del espacio parafaríngeo (fosa amigdalina) o del cavum.

La exploración clínica del cuello es sistemática. Debe buscarse una cicatriz antigua de tiroidectomía, de traqueotomía o de cervicotomía lateral. Mediante palpación se busca una masa compresiva, un tumor tiroideo o una adenopatía cervical.

Exploración laríngea mediante espejo de García

Sigue siendo un método destacado para diagnosticar la inmovilidad glótica en los pacientes colaboradores. Es más difícil en casos adultos de parálisis bilateral con estridor.

Fibroendoscopia por vía nasal

La exploración con fibroendoscopio permite observar el conjunto de la laringe y de la faringe. Se observan los movimientos espontáneos de la laringe durante la respiración en reposo, el retraso del movimiento o la hipotonía de una cuerda durante el ataque fonatorio, la asimetría de los movimientos cordales y el aspecto de la hendidura glótica en fonación.

En caso de inmovilidad, debe identificarse la basculación anteromedial del aritenoides, la atrofia de la cuerda y su incurvación. La posición de la cuerda vocal inmóvil debe precisarse: en aducción (medial, fonatoria), paramedial, intermedia (de reposo) o en abducción.

Si se trata de una afectación bilateral, la inmovilidad puede ser en posición paramedial, con una cierta capacidad de aducción. Se trata de la parálisis de los dilatadores de la glotis o síndrome de Gerhardt (Fig. 4). La parálisis puede ser también en posición de aducción

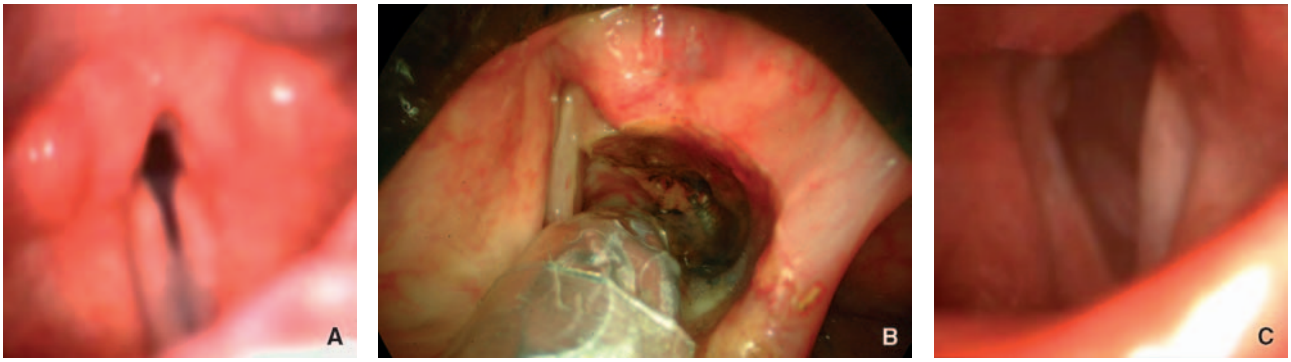

Figura 4. Parálisis bilateral de los dilatadores.
A. Laringoscopia indirecta con óptica rígida.
B. Aspecto endoscópico inmediatamente después de una aritenoidectomía subtotal.
C. Aspecto de la luz tras la cicatrización.

o síndrome de Riegel, o de forma mucho más infrecuente, en posición de abducción o síndrome de Ziemssen.

Aparte del problema de movilidad de una o de ambas cuerdas vocales, puede apreciarse la relevancia de la disfagia asociada al observar la retención de saliva en los senos piriformes y su posible desbordamiento hacia la laringe. El reflejo tusígeno y la sensibilidad laríngea pueden estudiarse al tocar la zona marginal laríngea con el extremo del fibroendoscopio. El paso del fibroendoscopio sin reacción hasta el plano glótico o más allá debe hacer pensar en una afectación sensitiva.

Aunque las broncoaspiraciones no son evidentes desde el punto de vista clínico, la exploración fibroendoscópica puede completarse mediante una prueba de deglución de agua teñida con azul de metileno y con un alimento pastoso para apreciar mejor la función esfinteriana de la laringe.

La fibroendoscopia, que es muy útil en los adultos, es la exploración de elección en los neonatos y en los niños pequeños.

La grabación en vídeo o digitalizada permite volver a ver las imágenes a cámara lenta para determinar mejor los trastornos de movilidad.

El conjunto de pruebas que deben proponerse se orienta en función del contexto clínico.

Técnicas diagnósticas de imagen

Las técnicas diagnósticas de imagen se emplean poco para observar la inmovilidad glótica. Se puede recurrir a ellas en caso de ausencia de colaboración.

En cambio, las pruebas de imagen desempeñan una función para determinar la causa [7, 9].

Radiografía simple

La radiografía simple de la laringe muestra en el plano frontal, en caso de parálisis unilateral, un borramiento del ángulo glótico, un ensanchamiento del ventrículo y del seno piriforme, un adelgazamiento y un desplazamiento de la cuerda paralizada respecto a la sana. En caso de parálisis bilateral, aparece la imagen clásica de «llave inglesa» invertida en el plano frontal por el ensanchamiento de los ventrículos.

Las radiografías de tórax se dirigen a identificar un ensanchamiento del mediastino superior. Ya no se consideran como suficientes para el diagnóstico de las causas torácicas y mediastínicas [10].

Tomografía computarizada [11]

Si no se conoce la etiología, la TC del cuello debe extenderse desde la base del cráneo al mediastino superior [3]. Debe prestarse atención a los agujeros rasgados posteriores y al espacio parafaríngeo en busca de tumores compresivos. Debe preferirse la TC torácica a la radiografía simple para localizar una lesión compresiva, sobre todo en caso de afectación izquierda.

Resonancia magnética

Puede reemplazar a la TC para el cuello y el tórax, si se dispone de ella [12, 13]. Tiene un gran interés para precisar las masas que infiltran el agujero rasgado posterior y los espacios parafaríngeos.

Ecografía

Parece ser de utilidad sobre todo en los niños [14], en los que la falta de osificación permite observar la luz laríngea y el movimiento de las cuerdas vocales, así como la detección de malformaciones congénitas de forma intrauterina.

Contribuye al diagnóstico de los tumores tiroideos.

Videofluoroscopia

Está indicada en caso de disfagia con o sin aspiración traqueal. Supone una alternativa útil a la clásica exploración de la deglución. Permite estudiar la función laríngea durante la deglución [15] y la buena coordinación de la confluencia aerodigestiva superior. También permite distinguir un tumor esofágico compresivo.

Gammagrafía tiroidea

Puede solicitarse en una segunda fase a la hora de precisar un tumor tiroideo.

Análisis de sangre

En caso de parálisis idiopática, debe investigarse la presencia de diabetes (prueba de tolerancia a la glucosa) o una enfermedad tiroidea. Puede solicitarse una serología en caso de sospecha de infección específica: herpes zóster [16], borreliosis o enfermedad de Lyme, citomegalovirus.

Electromiografía (EMG) [17-21]

En caso de afectación muscular de la laringe, la electromiografía contribuye al diagnóstico diferencial entre una afectación nerviosa periférica, del asta anterior de la médula, del tronco del encéfalo, una miopatía o una alteración de la transmisión neuromuscular. La electromiografía permite también determinar si la inmovilidad es de origen nervioso o mecánico (artritis o

anquilosis cricoaritenoidea). La electromiografía también puede contribuir al pronóstico de recuperación de una cuerda vocal paralizada.

En la práctica, la exploración suele realizarse casi siempre de forma conjunta entre el ORL y un fisioterapeuta. El ORL asegura la colocación del electrodo, mientras que el fisioterapeuta realiza la lectura del trazado.

La colocación del electrodo puede hacerse por lo general por vía transcutánea, por endoscopia o incluso por aplicación superficial.

La vía percutánea es la más utilizada. Casi nunca se requiere anestesia local.

El músculo vocal (tiroaritenoideo inferior) se analiza pasando el electrodo a través del ligamento cricotiroideo en su parte medial. La aguja se dirige en sentido superolateral. La actividad se registra en fonación. El músculo cricotiroideo se analiza insertando la aguja en sentido lateral hacia la prominencia del cartílago cricoides. También puede analizarse el músculo cricoaritenoideo posterior, dirigiendo la aguja a lo largo del borde lateral inferior del cartílago cricoides, y después ligeramente hacia arriba y atrás. Hay que asegurarse de la colocación correcta pidiendo al paciente que haga una respiración profunda o que inspire.

La vía transoral endoscópica, mediante laringoscopia indirecta, tiene especial utilidad para el músculo cricoaritenoideo posterior. También puede analizarse el músculo interaritenoideo.

El músculo cricoaritenoideo lateral, pocas veces analizado, es accesible por vía endoscópica, mediante laringoscopia directa, al insertar la aguja a través de la pared medial del seno piriforme.

Los registros mediante electrodos de superficie aplicados sobre la piel o colocados en la hipofaringe frente al músculo cricoaritenoideo posterior carecen de especificidad.

Las contraindicaciones de la electromiografía son los problemas graves de la hemostasia. Se recomienda una antibioticoterapia si el paciente es portador de una prótesis valvular para evitar una sobreinfección secundaria a una bacteriemia.

En caso de parálisis bilateral de las cuerdas vocales, es evidente que habrá que tener mucha prudencia, dada la limitación de la vía respiratoria y el riesgo de edema o de hemorragia tras la punción. Si la exploración es necesaria, es mejor realizarla en el medio hospitalario, y el paciente debe ser advertido de los posibles riesgos. Se recomienda disponer de una vía venosa para la inyección de corticoides, así como por la posibilidad de realizar una intubación o una traqueotomía de urgencia.

La electromiografía es el único método objetivo de medición de la actividad muscular. Un impulso nervioso que llega a una fibra muscular para iniciar un movimiento voluntario provoca una despolarización, y esto a su vez origina un potencial de acción.

Los potenciales de unidad motriz representan la sumación espacial y temporal de todos los potenciales de todas las fibras musculares que forman parte de la misma unidad motriz. El número de fibras por unidad motriz es relativamente pequeño.

Mediante la ayuda de un electrodo bipolar o de uno de tipo «aguja», se registra el potencial de acción. Dado que este potencial es muy débil (del orden de 100-1.000 µV), es necesario amplificarlo para obtener su representación en el osciloscopio. Puede obtenerse un registro. Un difusor hace que estos potenciales sean audibles, además de visibles, lo que es interesante en caso de potenciales intermitentes e incluso con rarefacciones.

Un músculo en reposo e intacto no muestra actividad eléctrica. Una actividad voluntaria débil activa un pequeño número de fibras musculares y se observa la repetición de un solo potencial de acción. Una contracción más intensa produce más potenciales de acción, lo que permite observar un trazado intermedio con potenciales múltiples. Una contracción enérgica produce un trazado de interferencia, donde los potenciales se superponen, impidiendo distinguirlos entre sí.

En caso de parálisis, la conducción nerviosa hacia un músculo puede estar impedida por el bloqueo eléctrico con desmielinización de la fibra nerviosa, lo que suele ser reversible (neurapraxia), o por degeneración parcial o completa de los axones (axonotmesis) e incluso por la sección completa del nervio (neurotmesis). En caso de neurapraxia, puede haber un silencio eléctrico, pero en la mayor parte de los casos se observan algunos potenciales de acción aislados durante la actividad voluntaria. En caso de degeneración, se aprecia un silencio completo de la primera a la tercera semana. Tras este período se encuentran potenciales espontáneos típicos denominados potenciales de fibrilación, de una duración de 1-2 mseg y de 10 µV de amplitud, o incluso ondas positivas bruscas (*positive sharp wave*). En caso de reinervación, el electromiograma se caracteriza por potenciales polifásicos, al principio de gran amplitud. Estos mismos potenciales polifásicos, pero de pequeña amplitud, se observan en caso de miotonía y pueden corresponder a una afectación miopática.

También existen técnicas de estimulación nerviosa aún poco difundidas, como la neuromiografía (NMG), en la que se estimula el nervio en su origen, la miografía refleja (MGR), en la que se obtiene la actividad refleja de los músculos intrínsecos por estimulación del nervio laríngeo superior o incluso por estimulación magnética cuando la actividad periférica se desencadena por inducción electromagnética de la zona motriz cortical. Esta última técnica es interesante para el estudio de las afectaciones proximales (base del cráneo).

“ *Puntos fundamentales*

Aportación de la EMG

- Diagnóstico diferencial de los trastornos de la movilidad (articular, distonía).
- Diagnóstico topográfico (central, periférico, nervio laríngeo superior).
- Interés pronóstico moderado. Pueden observarse los potenciales y una cuerda inmóvil en caso de sincinesia.
- Contribución al tratamiento. Decisión quirúrgica más rápida en caso de ausencia de potenciales después de 3-4 meses de la lesión.
- Carácter medicolegal.

Endoscopia de las vías aerodigestivas superiores (panendoscopia)

En función de la orientación clínica, puede buscarse la presencia de un tumor del territorio ORL (cavum), esofágico, traqueal o bronquial [22, 23].

Además de estas exploraciones complementarias esenciales para el diagnóstico, existen otras útiles para precisar el diagnóstico y para el tratamiento de los síntomas provocados por la parálisis.

Estudio de la función respiratoria

Se emplea poco en las situaciones de extrema urgencia, donde debe aplicarse una intervención vital (traqueotomía, intubación) ante la disnea aguda provocada por la parálisis. En las situaciones menos urgentes donde la alteración de la voz o de la respiración requiera un estudio, la medición de los flujos máximos y el análisis de las curvas de flujos máximos-volumen pulmonar contribuye a definir la gravedad del obstáculo. Estas determinaciones son también muy útiles para apreciar la eficacia terapéutica [24].

En caso de obstrucción extratorácica variable, como la parálisis de las cuerdas vocales, la disminución afecta sobre todo al flujo inspiratorio. Si la estenosis es fija, están disminuidos tanto los flujos inspiratorios como los espiratorios.

Una forma práctica de cuantificar el valor relativo de los flujos máximos espiratorios e inspiratorios es calcular la relación entre los flujos inspiratorio y espiratorio máximos en el punto medio de la capacidad vital: $V_{I\ max\ 50}/V_{E\ max\ 50}$. Esta relación suele ser de 0,8. En una estenosis extratorácica variable, la relación suele ser mayor de 1,2, mientras que en una obstrucción intratorácica variable, es menor de 0,6. En una estenosis fija, la propia relación puede ser normal, pero los valores absolutos de los flujos máximos están disminuidos.

Estroboscopia [25]

Se emplea en las afectaciones unilaterales. Puede realizarse mediante una óptica rígida o con el fibroendoscopio [26], conectados si es posible a una cámara de vídeo o digital.

Los movimientos vibratorios suelen ser asimétricos y a veces irregulares. La amplitud del movimiento horizontal y la ondulación mucosa están disminuidos en el lado paralizado. Cuando la cuerda vocal está paralizada por completo y el músculo vocal está atrofiado, la cuerda vocal aparece adelgazada, flácida y a un nivel inferior respecto a la cuerda sana, con movimientos verticales semejantes a una «bandera al viento». El ventrículo parece mayor. También se aprecia una compensación por hiperaducción de la cuerda vocal sana y una contracción de las estructuras supraglóticas.

En cambio, en caso de inmovilidad de la articulación cricoaritenoidea, y en la medida que la cuerda vocal esté cerca de la línea media, la ondulación mucosa y la amplitud vibratoria son casi normales.

También es posible, mediante programas informáticos, calcular la superficie de la hendidura glótica en fase de cierre vibratorio, por ejemplo antes y después del tratamiento.

Medidas de la función vocal

La discapacidad vocal es el hecho que marca las parálisis unilaterales. La calidad vocal también debe tenerse en cuenta para la elección terapéutica y la evaluación de los resultados en caso de parálisis bilateral.

Dado que la voz es un fenómeno multidimensional, es necesario estudiarla a partir de varios parámetros [27].

El estudio vocal se basa de forma global en el análisis subjetivo, la autoevaluación, las mediciones aerodinámicas y las mediciones acústicas.

La determinación de un estudio vocal objetivo es el objeto de numerosos trabajos que tratan sobre los diferentes métodos de medición. No obstante, en la actualidad no existe una normalización. Existen aparatos de medición de parámetros aerodinámicos y acústicos, pero se basan en métodos de registro o en algoritmos de cálculo diferentes, lo que hace que las comparaciones sean imposibles.

No obstante, se observa que poco a poco se encuentran los mismos parámetros en los diferentes trabajos, incluso aunque la forma de medirlos sea aún distinta.

> **“ *Puntos fundamentales***
>
> **Exploraciones complementarias indispensables en ausencia de una causa reciente evidente:**
> - TC desde la base del cráneo al mediastino superior;
> - TC torácica que incluya el cayado aórtico en caso de parálisis izquierda.

Análisis subjetivo

La disfonía se clasifica en términos de impresión auditiva [28].

La escala más utilizada es la escala GRBAS de Hirano, que se basa en la determinación de cinco parámetros: el grado global de la disfonía (*Grade*), la ronquera (*Roughness*), el componente aéreo (*Breathiness*), la debilidad (*Asthenia*) y la tensión (*Strain*). Estos cinco parámetros se puntúan de 0 (normal) a 3 (alteración grave).

En caso de parálisis unilateral, los parámetros G, B y A son los más alterados.

Autoevaluación

Según ciertos autores, la autoevaluación de la voz por el propio paciente es en última instancia el mejor criterio, porque las necesidades vocales de cada persona son muy diferentes en función de la edad, la profesión y la práctica del canto [29].

Puede realizarse la autoevaluación, por ejemplo, mediante una escala analógica, pidiendo al paciente que marque en una línea recta de 10 cm (0=normal; 10=alteración máxima) dónde se sitúa. El equipo de Benninger [30] ha puesto a punto una escala mucho más sofisticada, la VHI (*voice handicap index*), que tiene en cuenta factores emocionales, físicos y funcionales. La escala comprende 30 enunciados que se puntúan de 0 (normal) a 3 (muy alterados).

Mediciones aerodinámicas

Las mediciones aerodinámicas más sencillas son la determinación del tiempo máximo fonatorio y del cociente fonatorio. El tiempo máximo fonatorio se determina pidiendo al paciente que emita un sonido /a/ lo más prolongado posible tras una inspiración máxima. Se registra la mejor de tres mediciones sucesivas. Lo normal es un valor de 17-25 segundos en la mujer y de 20-30 en el varón. El cociente fonatorio es la proporción entre la capacidad vital y el tiempo máximo fonatorio (CV/TMF). Los valores habituales son de 150-200 ml/seg [31].

En caso de parálisis unilateral, los valores del tiempo máximo fonatorio suelen ser de 6-9 segundos y los valores del cociente fonatorio de 250-600 ml/seg, en función de la posición de la cuerda vocal respecto a la línea media.

Pueden obtenerse mediciones más sofisticadas a partir de aparatos como el EVA (evaluación vocal objetiva), puesto a punto por Giovanni y Teston en el CNRS de Aix-en-Provence [28, 32] o el MDVP (*multidimentional*

voice parameter) de Kay Elemetric. Se trata de medir el flujo de aire bucal (FAB) en fase fonatoria, que traduce el flujo aéreo durante la fonación o incluso el índice de fuga glótica que mide la cantidad de aire necesaria para producir un sonido de 1 dB durante un segundo. Los valores normales de FAB son de 90-140 ml/seg. Entre los valores interesantes, hay que destacar también la tasa de flujo aéreo medio (*mean flow rate*), expresada también en ml/seg y que es la proporción entre el volumen fonatorio (VF) y el tiempo máximo fonatorio. La tasa de flujo aéreo medio es más fisiológica que el cociente fonatorio, porque se calcula a partir del aire espirado en realidad (VF) durante el tiempo máximo de fonación. La tasa de flujo aéreo medio normal es de 140 ml/seg en la mujer y de 180 ml/seg en el varón. La medición de la presión subglótica estimada podría establecerse como una medición aerodinámica adecuada [33].

La tusometría se basa en la medición del flujo medio de aire a nivel bucal durante la tos. Forma parte de las mediciones aerodinámicas. Permite medir la eficacia del cierre glótico. El parámetro más fiable es el de la medición del tiempo entre el inicio de la tos y el máximo de flujo medido a nivel bucal [34]. El análisis del ruido traqueal podría contribuir también al estudio aerodinámico [35].

Mediciones acústicas

Las mediciones útiles para el médico son la frecuencia fundamental, la intensidad, el *jitter* y el *shimmer*, el fonetograma y el análisis espectral mediante sonografía o con analizador de alta frecuencia [36].

Puede determinarse la frecuencia conversacional habitual (Fo) (115 Hz en el varón y 225 Hz en la mujer), así como las variaciones extremas (amplitud máxima frecuencial fonatoria). La frecuencia fundamental y la intensidad no son independientes. Cuanto más aumenta la Fo, más se eleva la intensidad. La intensidad conversacional media es de 60 dB. Puede obtenerse una buena medición de la dinámica fonatoria midiendo el sonido más débil y más fuerte que puede producirse sobre la amplitud frecuencial máxima. Se trata del perfil de amplitud vocal, que suele denominarse con el término inglés VRP (*voice range profile*). En caso de parálisis aparece reducido [37].

La irregularidad de la frecuencia fonatoria puede expresarse por el *jitter* y la irregularidad de la amplitud por el *schimmer*. El *jitter* expresa la variación de la Fo de ciclo a ciclo y el *schimmer* la variación de la amplitud de un ciclo a ciclo. El *jitter* se suele expresar en porcentaje de la Fo media. El *jitter* normal es del 0,5% y el *schimmer* normal de 0,4 dB en el varón y de 0,25 dB en la mujer. Estos valores aumentan en caso de parálisis de la cuerda vocal [38-40].

Glotografía

La glotografía en sus diferentes formas: electroglotografía (EGG) [41], fotoglotografía (FGG), glotografía de flujo (o por filtrado inverso) y ecoglotografía permite el estudio indirecto del movimiento de las cuerdas vocales [42]. Estas técnicas están poco difundidas en el ámbito clínico.

■ Tipos de parálisis laríngea

Causas centrales

Lesiones de la corteza cerebral y de las vías corticobulbares supranucleares

Son causas poco frecuentes de parálisis laríngea. Estos pacientes tienen signos de lesión difusa del fascículo piramidal con hiperreflexia bilateral, signo de Babinski positivo y parálisis seudobulbar. Las causas virales, anóxicas y vasculares, las causas tóxicas, la sífilis, las lesiones de la motoneurona, las lesiones cerebelosas, la esclerosis múltiple, el síndrome pospoliomielítico, la siringomielia, la malformación de Arnold-Chiari, los infartos del tronco del encéfalo (Wallenberg) y el síndrome de Shy-Drager pueden provocar una parálisis laríngea [5, 43, 44].

En caso de afectación de la unidad motriz, con independencia de en qué punto desde el bulbo hasta el músculo, la parálisis laríngea será flácida. La alteración laríngea puede ser secundaria a una lesión del núcleo ambiguo. Puede haber una parálisis aislada del tensor, del abductor o de los aductores debido a la separación de estos grupos celulares en el núcleo. Tras una trombosis focal, una siringobulbia, una esclerosis múltiple, un traumatismo craneal o un tumor intramedular, suelen encontrarse lesiones de las vías laríngeas motrices y sensitivas, pero también de los nervios craneales vecinos. La parálisis laríngea es entonces una parálisis asociada. En caso de esclerosis lateral amiotrófica o de poliomielitis, sólo se afectan las motoneuronas.

Causas periféricas

Afectación recurrencial unilateral [7, 8, 45, 46]

Implica la existencia de una lesión distal al punto de separación del nervio vago. Es la forma más frecuente de parálisis laríngea. La afectación recurrencial puede ser secundaria a numerosas causas conocidas.

La lesión del nervio recurrente es la complicación clásica de la cirugía tiroidea, sobre todo del lado derecho. El riesgo es variable en función de la experiencia del cirujano (1-5%). También es más elevado en caso de reintervención o de tiroidectomía total por cáncer. Es mayor en las tiroiditis y en los bocios de gran tamaño, sobre todo en situación retrovascular. Las consideraciones anatómicas explican su vulnerabilidad: rechazo del nervio en sentido anterolateral, paso a través de un túnel en el tejido tiroideo, fijación por una fascia celulofibrosa, unión a las ramas arteriales y proximidad de las venas tiroideas inferiores.

La naturaleza de la lesión es variable: elongación por tracción excesiva, compresión por hematoma, sección en ausencia de identificación previa, trayecto aberrante (recurrente no recurrente) [47], reintervención sobre tejido fibroso, compresión por una pinza de hemostasia o por una ligadura.

El diagnóstico de la parálisis suele ser inmediato al despertar por la presencia de disfonía (unilateral) o durante una exploración sistemática de la laringe al final de la intervención. En ocasiones se retrasa varios días o incluso pasa desapercibida debido al edema postoperatorio y a la posición paramedial en caso de lesión unilateral.

No obstante, parecería que los tumores extralaríngeos (y sobre todo los pulmonares) han reemplazado a la cirugía tiroidea como causa principal [5, 7, 22, 45].

En caso de cáncer bronquial, el del bronquio principal izquierdo es el responsable más frecuente. El nervio puede verse invadido o comprimido por el tumor primario, pero lo más frecuente es que la afectación se relacione con una adenopatía metastásica localizada en el mediastino.

También se encuentran cánceres tiroideos, esofágicos, de la hipofaringe, traqueales, adenopatías malignas del cuello, localizaciones mediastínicas de linfomas, tumores mediastínicos neurógenos, disembriomas, tumores de origen tímico y tumores secundarios del mediastino.

En el cáncer del vértice pulmonar, la parálisis recurrencial puede asociarse a un síndrome de Pancoast-Tobias, que consta de dolor escapulobraquial, parálisis de C8-T1 y afectación del simpático [23].

La inmovilidad también puede ser secundaria a una elongación o a una compresión por una lesión tiroidea benigna o de origen cardiovascular. Entre estas últimas, se encuentran la hipertrofia auricular derecha, la dilatación auricular por estenosis mitral y cardiomegalia, la cardiopatía congénita (CIV), la malformación con compresión del recurrente bajo el cayado aórtico o síndrome de Ortner y el aneurisma aórtico sifilítico.

La fibrosis retráctil de la tuberculosis o posradioterapia también puede provocar una elongación del nervio recurrente izquierdo.

Pueden encontrarse otras causas de traumatismo quirúrgico [48].

- El acceso de la tráquea en caso de resección de una estenosis que obligue a disecar en la fibrosis sin identificar con claridad el nervio recurrente homolateral.
- La compresión del nervio recurrente en su punto de penetración en la laringe por el balón del tubo de anestesia o por la posición de la cabeza es una posibilidad, incluso tras una intubación de corta duración [49].
- La cirugía de un divertículo esofágico por vía externa presenta un riesgo para el recurrente debido a la fibrosis peridivertivular, que es más intensa cuanto más tiempo lleve el divertículo.
- La cirugía en neonatos y niños por una fístula traqueoesofágica, linfangioma, malformación cardíaca o atresia esofágica también supone un riesgo.

Los traumatismos por vía externa con o sin desinserción traqueal, por estrangulamiento o por la sonda gástrica [50] también son causas de parálisis.

Asimismo puede deberse a una causa infecciosa, como el herpes zóster [51, 52], herpes simple [53], citomegalovirus [54], borreliosis o enfermedad de Lyme [55]. Debe destacarse la tuberculosis, que puede provocar una neuropatía laríngea. Igualmente, una micosis, una aspergilosis o una histoplasmosis pueden causar una parálisis por invasión laríngea o de forma secundaria a una afectación pulmonar [56, 57].

La sarcoidosis [58] también puede originar una neuropatía laríngea.

La parálisis es idiopática en el 5-10% de los casos según las series [22, 59, 60], pero debe tratarse de un diagnóstico de exclusión. Las parálisis consideradas como idiopáticas serían de hecho herpéticas. Se debe sospechar una etiología viral si ha habido un síndrome gripal en los días previos.

La antigua teoría de Wagner-Grossman y la ley de Semon [61], según las cuales cuanto más próxima está la lesión recurrencial a la laringe, más próxima está la cuerda vocal a la línea media, ya no se aceptan. Además, la degeneración axónica puede ser retrógrada. A veces es difícil precisar la localización exacta y existen variaciones de posición para una misma lesión.

Pueden existir anastomosis homo y bilaterales entre los nervios recurrentes y laríngeos superiores que favorecen la recuperación [62]. La reinervación de los músculos vocales, y por tanto su hipotrofia, pueden ser más o menos intensas. Es posible observar la existencia de sincinesia [63, 64] después de una regeneración axónica inadecuada que inerve a la vez los músculos aductores y abductores de la cuerda vocal que pierden su acción específica, un fenómeno desfavorable para la calidad vocal. La antigüedad de la parálisis tiene, por tanto, una gran relevancia para todos estos fenómenos. También es preciso tener en cuenta la conducta vocal del paciente y su rendimiento.

Afectación recurrencial bilateral

Las causas de las lesiones bilaterales son similares a las unilaterales. La afectación recurrencial bilateral es posquirúrgica [22, 65] o por otro traumatismo en la mayor parte de los casos. Por lo general, se considera que las cuerdas vocales paralizadas están en posición paramedial, e incluso medial por el efecto de aducción de los músculos cricotiroideos. No obstante, esta antigua noción se desmorona, e incluso se niega [66, 67]. Existen otros factores que determinan la posición de la cuerda vocal, como una desnervación incompleta de los músculos intrínsecos o incluso una reinervación sincinésica.

La voz suele ser próxima a la normal, pero el control del tono es mediocre. La disnea inspiratoria, a veces de instalación súbita, domina el cuadro clínico. Puede obligar a realizar una traqueotomía urgente. No obstante, algunos pacientes toleran esta estenosis durante varios años. Estos pacientes se consideran a veces como bronquíticos crónicos o asmáticos porque nunca se ha explorado la laringe.

En caso de ausencia completa de movimiento, se habla de síndrome de Riegel. Si es posible un ligero movimiento de aducción a partir de los músculos cricoaritenoideos, se habla entonces de síndrome de Gerhardt o parálisis de los dilatadores de la glotis. La exploración estroboscópica [65] muestra una vibración simétrica con una ondulación satisfactoria.

Afectaciones aisladas del nervio laríngeo superior [68, 69]

Son más infrecuentes porque su trayecto es más corto.

Unilateral

La afectación del nervio laríngeo superior combina la mayor parte de las veces una pérdida de sensibilidad con una paresia o una parálisis del músculo cricotiroideo, que está inervado por su ramo externo. Se trata por lo general de un fenómeno aislado, no relacionado con otra lesión nerviosa o laríngea. El nervio laríngeo superior puede traumatizarse en caso de cirugía alrededor de la bifurcación carotídea, en la proximidad de la arteria tiroidea superior. También puede tratarse de una afectación viral. La bitonalidad y la fatigabilidad vocal son frecuentes. La voz es débil, monótona, con un tono disminuido. Se observa una rotación de la comisura posterior hacia el lado paralizado durante la fonación. Debido a que la tensión de las cuerdas vocales es diferente, vibran a frecuencias distintas, lo que explica la diplofonía. También existe una fatigabilidad muscular de los demás músculos durante el esfuerzo vocal. El diagnóstico se establece por la historia clínica, pero también por la desviación de la comisura posterior hacia el lado paralizado. Este concepto clásico está sometido a serias dudas [70]. En la estroboscopia, la vibración es ligeramente asimétrica a expensas de la cuerda afectada, que es más lenta. Su amplitud también aparece disminuida.

La recuperación espontánea se produce en un año en el 60% de los casos. Los demás no se recuperan, pero compensan relativamente bien, salvo para la voz cantada.

Bilateral [44]

La sintomatología es similar en el aspecto vocal. En la estroboscopia, se observa una incapacidad a la hora de

tensar las cuerdas vocales, que parecen hipotónicas con una hendidura posterior o longitudinal. Existe un mayor riesgo de broncoaspiraciones.

Pérdida de sensibilidad aislada

Es infrecuente, pero puede aparecer sin déficit motor. El síndrome de Guillain-Barré, una diabetes [71], o una parálisis idiopática del nervio laríngeo superior pueden ser la causa.

En caso de afectación unilateral, el paciente refiere molestias faríngeas, carraspeo, sensaciones difusas de cuerpo extraño y episodios de tos paroxística.

La pérdida de sensibilidad bilateral es infrecuente, por fortuna, porque provoca broncoaspiraciones graves con neumonía.

Afectación aislada del ramo externo del nervio laríngeo superior

Es el nervio motor del músculo cricotiroideo. Puede afectarse en caso de cirugía de la glándula tiroides, en la mayoría de los casos durante la disección y la sección del istmo tiroideo.

Afectación combinada del nervio recurrente y del nervio laríngeo superior

Puede ser consecutiva a lesiones separadas de los nervios respectivos o bien originarse en una afectación aislada del nervio vago. Puede localizarse en la parte superior del cuello o a nivel del agujero rasgado posterior.

Unilateral

Favorecida por la ausencia de actividad del músculo cricotiroideo, la cuerda vocal inmóvil suele aparecer en posición intermedia o «cadavérica», sin que esto sea un signo de certeza [72]. Las observaciones son similares a las de una parálisis recurrencial unilateral, pero la voz es muy débil, aérea y no mejora por la compensación de la cuerda vocal contralateral. Pueden existir episodios de tos o incluso de broncoaspiraciones a causa de la pérdida de sensibilidad en la región supraglótica y de la hendidura glótica [2]. En la estroboscopia, se observa una asimetría vibratoria neta con disminución de la ondulación y de la amplitud. El movimiento vertical puede amplificarse como una bandera al viento. La cuerda vocal paralizada aparece desnivelada en sentido inferior.

El nervio vago se encuentra en una situación de riesgo en la cirugía carotídea, de los quemodectomas del vago y del corpúsculo carotídeo, y en los vaciamientos cervicales radicales.

Parálisis con afectación proximal del nervio recurrente

La afectación del nervio vago, en la porción situada entre el origen aparente del nervio recurrente y la parte inferior del ganglio plexiforme es infrecuente. La parálisis recurrencial se acompaña de manifestaciones vegetativas difíciles de delimitar [73]: taquicardia, dificultad respiratoria, e inestabilidad durante los cambios de postura. A nivel del bulbo, se trata de la afectación nuclear, radicular o del ganglio plexiforme.

Se han descrito diferentes síndromes clínicos que asocian una lesión del nervio vago y de otros nervios craneales a nivel de la base del cráneo o antes de la división del X:

- síndrome de Garcin [74]: parálisis unilateral de todos los nervios craneales del mismo lado (tumor de la base del cráneo);
- síndrome de Villaret [75] o síndrome del espacio subparotídeo posterior: parálisis del IX, del X, del XI, del XII y del simpático;
- síndrome de Collet-Sicard [76]: parálisis del IX, del X, del XI y del XII (lesión intracraneal por encima del agujero rasgado posterior);
- síndrome de Jackson [77]: parálisis del X, del XI y del XII (lesión intracraneal por encima del agujero rasgado posterior, que respeta la parte más anterior del IX).
- síndrome de Vernet [78], o del agujero rasgado posterior: parálisis del IX, del X y del XI;
- síndrome de Schmidt [79]: parálisis del X y del XI;
- síndrome de Avellis [80]: parálisis del X y del XI a nivel de la aparición del nervio laríngeo superior;
- síndrome de Tapia [81]: parálisis del X, del XI y del XII a nivel distal de la aparición del nervio laríngeo superior y proximal a la del nervio recurrente.

En caso de afectación bilateral [44], la lesión suele encontrarse a nivel del tronco del encéfalo, por lo que se afectan también otros nervios craneales. Por fortuna, es muy infrecuente y suele ser de origen central. Las cuerdas vocales aparecen en abducción y el cierre glótico es inexistente. La voz es muy débil y las broncoaspiraciones, que son graves, provocan una sobreinfección pulmonar. La respiración es satisfactoria, pero el paciente es incapaz de alimentarse. Se trata del síndrome de Ziemssen.

Parálisis con disfagia

El nervio recurrente también participa en la inervación del músculo cricofaríngeo, de forma que las parálisis incompletas pueden presentarse como una disfagia por retraso de la abertura del esfínter esofágico superior. La pérdida de sensación en la hipofaringe secundaria a la afectación del nervio laríngeo superior contribuye también al retraso de la abertura del esfínter. Estos signos de disfagia persistente, e incluso broncoaspiraciones intermitentes y empeoramiento de la voz en los pacientes aparecen tras la recuperación de un accidente cerebrovascular. La videorradiografía, la manometría y la electromiografía del esfínter esofágico superior permiten objetivar esta discinesia del músculo cricofaríngeo [2, 5, 82, 83].

■ Diagnóstico diferencial

(Fig. 5) [7, 45, 84]

Afonía psicógena [85]

Se descarta con facilidad. La anamnesis permite encontrar un contexto de depresión, estrés y frustración familiar o profesional. La tos ruidosa y eficaz contrasta con la voz susurrada. El movimiento de abducción está perfectamente conservado en la respiración y la aducción es evidente durante la deglución o la tos. En cambio, la aducción es incompleta en fonación y la vibración es inexistente por la ausencia de presión subglótica funcional.

Infiltración tumoral

Cáncer

En caso de inmovilidad unilateral, deben excluirse los cánceres del fondo del ventrículo, de la subglotis o del seno piriforme, sobre todo en los pacientes con riesgo debido a su alcoholismo y tabaquismo. La otalgia refleja sigue siendo un signo clínico destacado. La fibroendoscopia es más difícil en estas regiones. La TC helicoidal es la exploración radiológica de elección para el estudio del espacio paraglótico y del ventrículo. El cáncer del

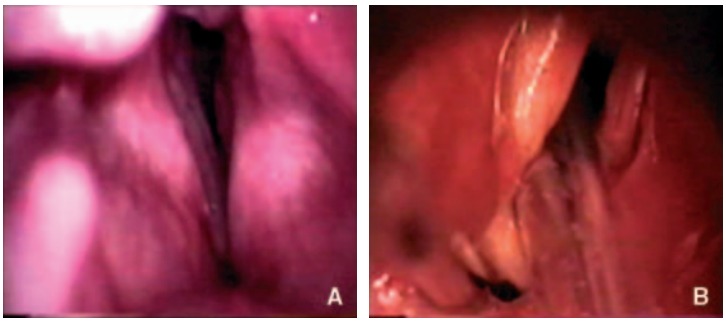

Figura 5. Diagnóstico diferencial de las parálisis.
A. Cáncer de laringe T3 que simula una parálisis de la cuerda vocal izquierda. Laringoscopia indirecta con óptica rígida.
B. Puente fibroso entre las apófisis que simula una parálisis de los dilatadores. Laringoscopia directa.

seno piriforme es más difícil de demostrar cuando infiltra el ángulo anterior o el fondo del ventrículo. La laringoscopia directa con biopsia completa la precisión del estudio.

El cáncer del seno piriforme puede provocar una parálisis por compresión o invasión del nervio recurrente en su punto de entrada en la laringe.

Benigna

Xantoma diseminado [86]

El xantoma diseminado es una forma infrecuente de histiocitosis sin células de Langerhans, caracterizado por erupciones de pápulas cutáneas. Puede presentar lesiones mucosas. Los xantomas mucosos que se extienden a los cartílagos aritenoides pueden provocar un bloqueo articular que simula una parálisis bilateral.

Lesión uni o bilateral de la articulación cricoaritenoidea

Artritis y anquilosis [87]

Pueden aparecer tras un traumatismo, intubación o traqueotomía, estar favorecidas por un reflujo gastroesofágico, ser de origen reumático, infeccioso, metabólico, o postirradiación.

Si se sospecha un reflujo gastroesofágico que favorezca la inflamación, debe excluirse mediante pH-metría, de forma ideal con doble sensor.

Durante la intubación, la mucosa de recubrimiento se altera rápidamente con la formación de un granuloma, seguido de una cicatriz retráctil que bloquea la articulación.

Sin duda, el bloqueo de las articulaciones cricoaritenoideas puede acompañar a las estenosis laríngeas o cricotraqueales.

Las causas reumatológicas son: la artritis reumatoide, la espondilitis anquilosante y las artritis inflamatorias de ciertas colagenosis.

Las causas infecciosas son muy infrecuentes en la actualidad: infecciones piógenas, difteria, sarampión, escarlatina, viruela, fiebre tifoidea, gripe, localizaciones articulares de la brucelosis, de la tuberculosis laríngea, o del síndrome de Fiessinger-Leroy-Reiter (síndrome oculo-uretro-sinovial debido a un granulovirus).

Entre las causas metabólicas, debe citarse la gota y la hiperuricemia [88].

Con independencia de la causa, pueden distinguirse dos fases. El aspecto inflamatorio corresponde a una fase evolutiva aguda con pericondritis e inflamación de la cápsula y de los ligamentos. El aspecto de inmovilización articular corresponde a una evolución sobreaguda, o bien (lo más frecuente) a un estadio de secuelas de fibrosis muy densa, con una posible sinequia de la comisura o subcomisural posterior, o fenómeno de osificación, que produce un bloqueo casi siempre en aducción de una o de ambas cuerdas vocales y provoca disfonía y/o disnea. Los signos funcionales son variables. A menudo son poco intensos al principio. Puede tratarse de dolor con la fonación o con la tos, disfonía, fatigabilidad vocal o de disfagia dolorosa que puede originar una otalgia refleja. La disnea aparece después.

La exploración cervical, en la fase aguda, demuestra la presencia de dolor con la movilización de la laringe y al presionar sobre el cartílago tiroides. La laringoscopia indirecta permite observar entonces un aspecto inflamatorio de la laringe, con eritema, edema y engrosamiento mucoso localizado en la articulación cricoaritenoidea. Parece que el edema periaritenoideo limita los movimientos de dicha articulación. El diagnóstico se facilita por la observación de los cambios de un día para otro.

En el estadio de anquilosis, se observa una inmovilidad pasiva y activa de las cuerdas vocales, lo más frecuente en posición paramedial. La cuerda vocal aparece inmóvil, pero tónica.

La laringoscopia directa permite verificar el bloqueo por movilización del aritenoides en un paciente con relajación completa. Debe aplicarse el instrumental con el que se palpa justo sobre el borde lateral interno del cartílago aritenoides, con cuidado de no apoyarse en el cartílago cricoides situado más abajo. Un cartílago con movilidad normal puede desplazarse sin esfuerzo. En caso de fijación, el cartílago aritenoides puede moverse todavía en sentido lateral, pero se observa que el cartílago aritenoides contralateral se desplaza al mismo tiempo hacia la línea media y que no existe ensanchamiento de la luz.

La estroboscopia muestra una ondulación y una amplitud sensiblemente simétricas y normales en la parte anterior, pero a veces aparecen disminuidas en la parte posterior.

La electromiografía permite observar una actividad neuromuscular normal en reposo y en fonación.

Enfermedades musculares

Algunos autores incluyen los trastornos musculares en las enfermedades nerviosas. Como la estructura nerviosa no es la causa directa, las incluimos entre los diagnósticos diferenciales.

Miositis [89]

Pueden acompañar a una laringitis aguda. El aspecto laríngeo en fonación es variable, en función de los músculos afectados.

Polimiositis y dermatomiositis

Las miopatías inflamatorias, como la polimiositis y la dermatomiositis, son infrecuentes y pueden afectar a la función laríngea, sobre todo a la deglución.

Distrofias musculares [90]

Son de origen hereditario (distrofia muscular oculofaríngea, miopatías metabólicas).

Tratamiento [6]

Se considera que en la mayor parte de los casos, las parálisis idiopáticas de la cuerda vocal se recuperan de forma espontánea en 6-8 meses. Se cree que sucede lo mismo en caso de lesión traumática sin sección del nervio. Esta recuperación espontánea no sería tan frecuente, sino que sería más bien una atenuación o una desaparición de la sintomatología, sobre todo vocal. De este modo, Benninger considera que entre las parálisis idiopáticas sólo el 13,5% de las parálisis unilaterales y el 22,5% de las bilaterales se recuperarían en realidad [45]. Se observa un fenómeno de sincinesia con reinervación inespecífica de los músculos vocales. El músculo vocal aparece tónico y la cuerda está en posición medial o paramedial, pero sigue estando inmóvil.

Si no se conoce la etiología y no es seguro que se produzca una afectación definitiva, es mejor adoptar una actitud expectante durante 6-12 meses y evitar recurrir a un tratamiento irreversible, a menos que la intensidad, por ejemplo, de las broncoaspiraciones o de la dificultad respiratoria requiera una decisión más rápida. El estado general del paciente, sus necesidades vocales y respiratorias, su edad, su esperanza de vida y el coste de su tratamiento son factores que deben tenerse en cuenta para la decisión terapéutica.

Prevención peroperatoria mediante monitorización del nervio recurrente

Según ciertos autores, la monitorización peroperatoria del nervio recurrente reduciría el riesgo de lesión permanente de dicho nervio del 3 al 1,8% [91], e incluso a menos del 1% [92]. El tiempo quirúrgico se prolongaría una media de 9 minutos.

Para otros autores, contribuiría a identificar el nervio en las situaciones quirúrgicas difíciles, pero no permite predecir el resultado postoperatorio. La sensibilidad es media para las lesiones benignas (86%) y baja para las lesiones malignas (25%). El valor predictivo positivo es medio (62%), pero puede ser mayor (87%) si se corrigen los defectos técnicos peroperatorios debidos al equipo [93].

Tratamientos médicos

Los tratamientos médicos no reciben una gran atención en la literatura sobre el tratamiento de las parálisis. No obstante, a semejanza de las parálisis faciales o de las hipoacusias bruscas, parece que tienen sentido, aunque sean empíricos.

Corticoides

Si no se conoce la lesión o no es irreversible, durante la fase de instauración, es útil administrar prednisolona en dosis de 1 mg/kg durante 5 días por vía i.v. y después en dosis descendentes por vía oral durante 10 días [45].

Aciclovir

Según algunos autores, un porcentaje aún no determinado de las parálisis idiopáticas sería consecutivo a virus herpes (simple, zóster). Por tanto, algunos médicos emplean el aciclovir [16]. Su eficacia debería probarse mediante un estudio multicéntrico. Las dosis propuestas son de 10 mg/kg por vía i.v. cada 8 horas durante al menos 7 días o en dosis de 200-400 mg/día por vía oral.

Vasodilatadores, oxigenadores, vitamina B

Pueden proponerse como tratamiento.

Logopedia

La logopedia es esencial en el tratamiento de la parálisis unilateral de la cuerda vocal. También es útil en la parálisis bilateral cuando se altera la calidad vocal, a menudo por el tratamiento necesario para restablecer la luz respiratoria.

El estudio vocal ayuda a determinar si la logopedia puede ser suficiente por sí misma para lograr una buena recuperación vocal [60]. Se debe iniciar desde los primeros días de la parálisis. Permite evitar o corregir el desarrollo de conductas vocales que supongan una tensión inadecuada [94].

Las técnicas dirigidas a aumentar la intensidad, a disminuir el componente aéreo y la ronquera, aumentando la aducción, son variables según los terapeutas. Existen puntos básicos comunes, como la utilización de pequeños ataques glóticos, mecanismos fonatorios reflejos (reír, toser), manipulaciones digitales de la laringe (presión sobre el ala tiroidea del lado paralizado), el aumento de la presión subglótica a partir de la presión abdominal, la presión de las manos entre sí o sobre un apoyo duro para aumentar la actividad de esfínter de los músculos laríngeos, el aumento de la altura tonal para utilizar el efecto aductor de los músculos cricotiroideos, tensores de las cuerdas vocales. Pueden emplearse sistemas de autocontrol durante los ejercicios, como el trazado sobre una pantalla de un analizador espectral o la videoendoscopia.

Tratamientos quirúrgicos en caso de parálisis unilateral

Parálisis del nervio recurrente

En este caso la cuerda vocal está en posición paramedial, y en menos ocasiones intermedia.

Pueden emplearse tres planteamientos: las técnicas de medialización mediante inyección, las técnicas de medialización por tiroplastia y las técnicas de reinervación. Las técnicas básicas se describen en los artículos de técnicas quirúrgicas [95].

Técnicas de medialización por inyección [96, 97]

La mayor parte de los autores realiza la inyección por vía endoscópica mediante laringoscopia indirecta bajo anestesia local o con laringoscopia directa bajo anestesia general [98]. Algunos prefieren la inyección a través del ligamento cricotiroideo bajo control laringoscópico indirecto o por vía lateral a través del cartílago tiroides [99].

Desde el punto de vista vocal, la ventaja de la laringoscopia indirecta o de la inyección transcutánea es la posibilidad de oír inmediatamente el resultado obtenido y de poder adaptar la inyección según la necesidad. La ventaja de la laringoscopia directa es la facilidad y la mejor precisión de la inyección, y las cantidades que deben inyectarse se determinan por el estudio vocal preoperatorio.

El politetrafluoroetileno debe abandonarse debido a sus efectos secundarios [100]. Puede sustituirse por la silicona en los pacientes ancianos [96], con un escaso pronóstico de supervivencia, en las parálisis en posición intermedia. En cuanto a la sustancias sintéticas, el bioplástico, que es un elastómero, es la más utilizada en la actualidad [101].

El colágeno bovino [98, 102], que nunca se ha autorizado para comercializarse en algunos países como Francia, se está reemplazando cada vez más por el colágeno homólogo [99]. Se trata de una forma micronizada, extraída de la piel humana, y que contiene fibras colágenas y también elásticas que son los componentes naturales del espacio de Reinke.

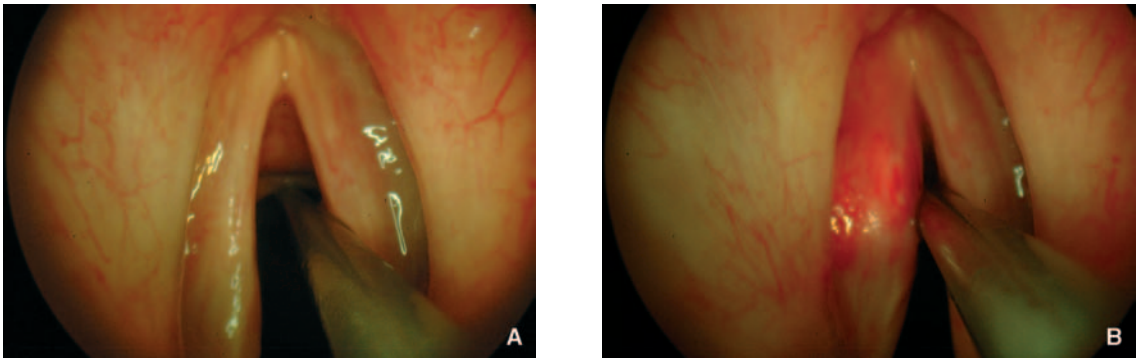

Figura 6. Laringoscopia directa. Parálisis de la cuerda vocal izquierda.
A. Antes de la inyección de hidroxiapatita.
B. Después de la inyección de hidroxiapatita.

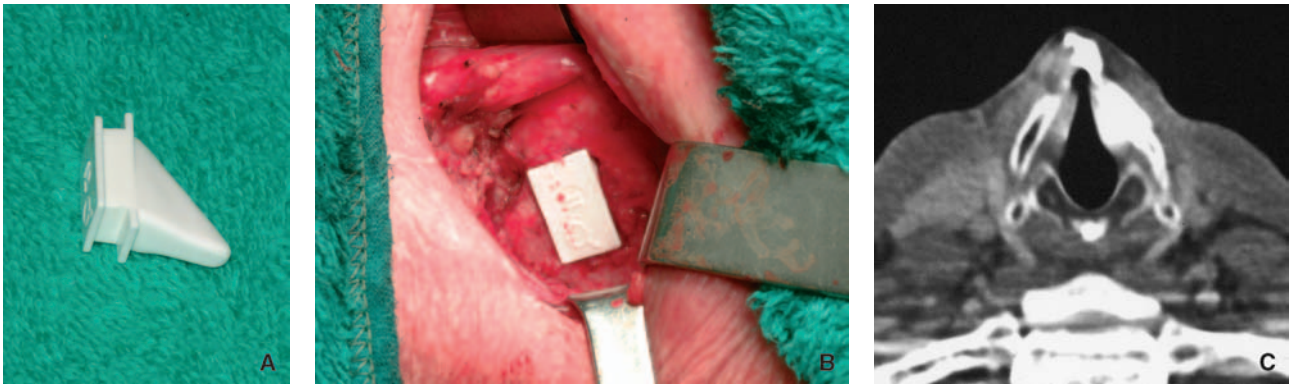

Figura 7. Tiroplastia de medialización de Montgomery.
A. Implante de Montgomery.
B. Colocación por vía externa.
C. Control de la posición del implante: TC en proyección axial.

Puede inyectarse con el mismo material que el colágeno bovino a través de una aguja del calibre 25 o 27. Al contrario que los otros productos, debe inyectarse como el colágeno bovino, en la parte profunda de la lámina propia a nivel del ligamento vocal.

El colágeno autólogo [103] ya no está disponible en la actualidad por razones comerciales.

La grasa autóloga [104] sigue empleándose. Su ventaja es la facilidad de obtención sin costes. No obstante, sólo se puede inyectar a través de una aguja relativamente gruesa, como la empleada para el politetrafluoroetileno. La sustancia también parece plantear el problema de una reabsorción relativamente rápida.

La fascia [105] también se emplea mediante inyección para la laringoplastia. Se obtiene a nivel del muslo del paciente. A continuación se recorta en pequeños fragmentos para poder inyectarse a través del inyector de Brunings.

De forma más reciente, se ha propuesto la inyección de partículas de hidroxiapatita [106] (Fig. 6).

Como las demás sustancias sintéticas, conviene inyectarla en la posición más lateral posible entre el músculo vocal y la cara interna del ala del cartílago tiroides.

Desde el punto de vista de las posibles aplicaciones para el futuro, los trabajos se centran en la producción del ácido hialurónico [107], la inyección de factor de crecimiento [108] para la estimulación de la producción de ácido hialurónico y de colágeno, el cultivo de fibroblastos [109, 110] y el empleo de células madre [111] para la producción de fibroblastos.

Para las correcciones temporales de las hendiduras glóticas, cuando se espera una recuperación en las semanas o en los siguientes 6 meses, el colágeno bovino no reticulado conserva sus indicaciones. El ácido hialurónico sintético [112] también puede proponerse. La esponja de gelatina [113], reintroducida en el mercado, sigue utilizándose en esta indicación, a veces en asociación con la toxina botulínica [114].

Técnicas de tiroplastia

Guerrier [115] ha utilizado la técnica básica que emplea el cartílago para medializar la cuerda vocal. No obstante, este biomaterial sufre una reabsorción a medio plazo. Isshiki [116] ha retomado y sistematizado la técnica. Se emplean varios materiales: silicona polimérica [115], hidroxiapatita [117] o el implante de silicona preformado de Montgomery [118].

El implante de Montgomery tiene la ventaja de presentar contornos redondeados, lo que evita los riesgos de traumatismo de la mucosa de la cuerda vocal. Giovanni [119] ha introducido en Francia la técnica de tiroplastia con implante de politetrafluoroetileno. Una lámina flexible de éste se coloca mediante un colgajo circular fresado en el ala tiroidea a nivel de las cuerdas vocales. La ventaja de esta técnica parece ser una adaptación mejor del implante a la hendidura que debe cubrirse. Friedrich [120] ha propuesto un implante preformado de titanio, relativamente barato y de fácil colocación (Fig. 7).

Las técnicas de tiroplastia suelen describirse con anestesia local, lo que tiene la ventaja de poder ajustar el tamaño y la posición del implante en función del resultado vocal. El edema intraoperatorio, el estrés del paciente y la posición de la cabeza bajo el campo quirúrgico son factores limitantes, por lo que se debe desconfiar. La tiroplastia puede realizarse bajo anestesia

general siempre que el estudio vocal haya sido cuidadoso. En este caso es útil ventilar al paciente a través de una mascarilla laríngea que permitirá el control intraoperatorio de la medialización adecuada de la cuerda vocal mediante un fibroendoscopio [121].

Sin duda, la tiroplastia debe recomendarse en caso de parálisis del nervio recurrente y del nervio laríngeo superior que provoquen una parálisis en posición de abducción [122], cuando el cociente fonatorio sea superior a 450-500 ml/seg. En este caso, el relleno de la hendidura glótica por inyección de la cuerda vocal es más aleatorio.

Aducción aritenoidea

Isshiki ha propuesto la aducción aritenoidea para medializar el cartílago aritenoides cuando la medialización obtenida por la tiroplastia sea insuficiente [123]. Por supuesto, el aritenoides debe ser móvil. Desde el punto de vista puramente estadístico, un metaanálisis no ha podido demostrar resultados claramente mejores en comparación con la tiroplastia simple [124]. Se han presentado variantes a la técnica de Isshiki mediante la tracción anterior del músculo cricoaritenoideo lateral [125] y la aducción por aritenoidopexia [126].

Complementariedad tiroplastia-inyección

Un resultado insuficiente o un deterioro de los resultados con el tiempo tras la tiroplastia pueden compensarse mediante una inyección intracordal y viceversa [127].

Técnicas de reinervación

Mientras que la técnica de Crumley de anastomosis del ramo descendente del XII con el ramo aductor del recurrente parece bastar por sí misma en caso de parálisis de los aductores [128, 129], la técnica de Tucker de reinervación del músculo cricotiroideo lateral mediante pedículo musculonervioso omohioideo debe combinarse de forma ideal con una tiroplastia [130]. Distintos autores han podido reproducir los resultados de Crumley [131]. Marie combina la reinervación con una inyección de grasa para obtener una solución temporal.

Parálisis del nervio laríngeo superior

Sólo los profesionales de la voz pueden ser candidatos de forma excepcional a una intervención.

Isshiki [39, 72] ha propuesto la aproximación cricotiroidea, que consiste en suturar hacia delante el borde inferior del cartílago tiroides al borde superior del cartílago cricoides de forma que se aumente la tensión de las cuerdas vocales, o incluso las técnicas de avance de la comisura anterior.

Tucker ha propuesto también la reinervación del músculo cricotiroideo mediante pedículo neuromuscular [132].

Tratamientos quirúrgicos en caso de parálisis bilateral en aducción

Traqueotomía

Sigue estando indicada en caso de disnea aguda al producirse la parálisis bilateral en aducción o si la luz es insuficiente para tolerar una vía sedentaria mientras se espera una recuperación espontánea. Tiene la ventaja de no empeorar la voz. Incluso puede ser permanente en los pacientes que no deseen otra solución o en aquellos que no cumplan las indicaciones de reinervación debido a la fijación del aritenoides y que quieran conservar de forma absoluta su voz. Si la necesidad de aire no es excesiva, puede llevarse con un obturador que se retirará en caso de esfuerzo, durante la noche, o ante una infección de las vías respiratorias.

> **“ *Puntos fundamentales***
>
> **¿Laringoplastia por inyección o tiroplastia de medialización?**
>
> No existen recomendaciones absolutas, pero:
> - puede proponerse una inyección:
  - si es posible la recuperación;
  - si la hendidura no es grande;
  - si el resultado tras la tiroplastia es insuficiente;
> - puede proponerse una tiroplastia:
  - si la hendidura es grande;
  - si la inyección se demuestra insuficiente pronto.

Inyección de toxina botulínica en los músculos aductores

Los trabajos experimentales de Cohen et al [133] Permiten plantear una mejoría de la luz respiratoria mediante la inyección de toxina botulínica en los músculos cricotiroideos en caso de parálisis de los abductores. Esta solución es atractiva si el carácter definitivo de la parálisis de los abductores no es seguro o como complemento de otras técnicas [134, 135]. De este modo se evitaría recurrir a la traqueotomía.

Marion et al [136] también han conseguido la mejoría de seis pacientes que presentaban una parálisis de los dilatadores o síndrome de Gerhardt mediante la inyección en los músculos tiroaritenoideos. Este síndrome sería de hecho, según ellos, una forma de distonía.

Técnicas de lateralización de la cuerda vocal por vía endoscópica

Ejnell [137] ha propuesto lateralizar la cuerda vocal mediante la ayuda de un hilo pasado a través del cartílago tiroides. Lichtenberger ha perfeccionado esta técnica al pasar sólo el hilo desde la parte medial a la lateral con la ayuda de su portaagujas. El autor recomienda esta técnica para las parálisis bilaterales consideradas como temporales. Según él, el hilo no impide la removilización de la cuerda vocal [138]. Friedrich combina esta lateralización con una inyección de toxina botulínica a nivel de los músculos cricoaritenoideos laterales de ambas cuerdas vocales de forma que se mejore aún más la luz respiratoria a la espera de una posible recuperación. Esta técnica con objetivo temporal tiene, sin duda, el objetivo de evitar la traqueotomía.

Técnicas de cordectomía o de aritenoidectomía

En los adultos, las técnicas endoscópicas son las más realizadas en la actualidad, en la mayoría de las ocasiones mediante láser de CO_2.

Técnicas endoscópicas

Aritenoidectomía

Mediante instrumentos fríos. Fue descrita por Thornell [139] y aún tiene partidarios. Se han propuesto modificaciones. Debe realizarse con la cobertura de una traqueotomía. Puede asociarse a una resección de la

mitad o de los dos tercios posteriores del músculo tiroaritenoideo inferior y de la banda ventricular.

Mediante láser

- Aritenoidectomía total. Ossoff en Estados Unidos [140] y Frèche [141] en Francia han introducido la aritenoidectomía por vía endoscópica mediante láser de CO_2 para el tratamiento de las inmovilidades bilaterales en aducción.
- Aritenoidectomía subtotal [24, 142]. La aritenoidectomía total es eficaz en el aspecto respiratorio, pero favorece las broncoaspiraciones y, además, la mucosa aritenoidea restante puede colapsarse en la laringe durante el esfuerzo. Por esto nosotros recomendamos respetar un muro posterior de 1-2 mm de cartílago aritenoides. Esta cubierta cartilaginosa evita el colapso de la mucosa aritenoidea durante los esfuerzos inspiratorios. También se disminuye el riesgo de broncoaspiraciones al respetar la cara faríngea del aritenoides. Se ha demostrado la estabilidad de los resultados a largo plazo.
- Aritenoidectomía bilateral mínima [143]. Si se puede esperar una recuperación de la movilidad de las cuerdas vocales de forma espontánea o mediante una técnica de reinervación, Crumley propone una aritenoidectomía limitada al cuerpo de los cartílagos aritenoides, respetando la apófisis vocal y las caras posteriores y laterales de los cuerpos cartilaginosos.
- Aritenoidectomía con respeto de la mucosa aritenoidea. Para evitar el riesgo de sinequia posterior o de granuloma, Rontal et al [144] proponen la realización de un colgajo mucoso posterior antes de la aritenoidectomía. Lichtenberger [138] también ha realizado esta técnica de conservación de la mucosa. Este autor combina esta intervención con la lateralización de la cuerda vocal en caso de parálisis definitiva.

Cordectomía

Mediante láser. Gaillard y Haguenauer [145] y Dennis y Kashima [146] han propuesto una cordectomía posterior uni o bilateral.

Kashima [147] perfecciona la técnica al realizar sólo una cordotomía transversa, pero asociada a una resección triangular de base medial a lo largo de las apófisis vocales. La calidad vocal se conservaría mejor. Esta intervención cuenta con numerosos partidarios. Debe practicarse de forma bilateral con frecuencia para asegurar la estabilidad de los resultados.

Tenotomía [148]. Rontal et al proponen la sección de las inserciones ligamentosas de los músculos interaritenoideos y de los músculos tiroaritenoideos. De este modo se obtiene la separación de estos músculos de la línea media y la ampliación de la glotis. Esta técnica permite reducir de forma considerable la porción de aritenoides que debe resecarse, evita broncoaspiraciones y la anquilosis secundaria de la articulación cricoaritenoidea. La protección vocal sería mejor. La intervención puede realizarse por vía endoscópica, pero también por vía externa con microscopio.

Comparación entre cordectomía y aritenoidectomía [149]. Hasta el momento no se han descrito diferencias significativas desde el punto de vista vocal o respiratorio entre la aritenoidectomía y la cordectomía posterior. La cordectomía es más fácil de realizar, más rápida y eficaz a corto plazo. A menudo debe ser bilateral y no es infrecuente que deba repetirse debido a la fibrosis a nivel de la zona de sección.

La aritenoidectomía es más prolongada y difícil, pero sus resultados son más estables.

Técnicas por vía externa

Las técnicas por vía externa son las preferidas por los laringólogos pediátricos: Cotton sigue empleando la aritenoidectomía por laringofisura [150]. La aritenoidopexia de King [151, 152], que se describe en detalle en los artículos de técnicas quirúrgicas, es la intervención de elección en los niños, según Triglia [153].

Las intervenciones de De Graaf-Woodman [154] y la aritenoidectomía por vía anterior se describen en los artículos de técnicas quirúrgicas.

La intervención de De Graaf-Woodman [155] combina de hecho la aritenoidopexia de King con la intervención de Kelly. Ésta, que apenas se realiza, es una aritenoidectomía por vía transtiroidea.

Técnica de ensanchamiento por vía externa

Es la técnica de Rethi [156]. Consiste en realizar una tirotomía parcial o total. Se incide el sello cricoideo y se mantiene la separación con un fragmento cartilaginoso o con una prótesis de dilatación (tubo de Aboulker o de Montgomery) hasta que el tejido fibroso rellena el espacio intercricoideo posterior. El tener que llevar la prótesis durante 3-4 meses es un inconveniente considerable de la técnica. Los resultados vocales son mediocres.

Técnicas de reinervación laríngea

Tucker es el autor que tiene la mayor experiencia clínica de corrección de las parálisis bilaterales en aducción mediante pedículo neuromuscular que combina el vientre anterior del músculo omohioideo y el ramo descendente del XII [157]. Sus resultados son difícilmente reproducibles.

Los trabajos experimentales de Crumley [158], de Marie [159] y de Baldissera [160] han demostrado el interés del nervio frénico para la reinervación del músculo cricoaritenoideo posterior, ya sea por la técnica de neurotización, en la que el nervio frénico reinerva el músculo omohioideo antes de su transferencia hacia el músculo cricoaritenoideo, o bien mediante la anastomosis del nervio frénico con el ramo abductor del nervio recurrente. Por lo que respecta al ramo descendente del XII, se anastomosa con el ramo aductor del recurrente [159]. Maniglia [161] ha experimentado de forma satisfactoria la neurotización del pedículo muscular cricotiroideo con el ramo externo del nervio laríngeo superior.

No obstante, los resultados clínicos obtenidos con la anastomosis del nervio frénico son limitados. Los fenómenos de sincinesia [162], es decir, de regeneración nerviosa inespecífica de los músculos vocales que no recobran su función aductora o abductora, contribuyen al carácter decepcionante de estas técnicas en el ser humano. De este modo, se observa mediante electromiografía una activación de los músculos aductores durante la inspiración. Crumley [163] propone en este caso que se desnerven los músculos aductores de nuevo mediante la sección del ramo aductor de forma que la acción del músculo cricoaritenoideo posterior sea eficaz.

Marcapasos laríngeo para la parálisis bilateral en aducción

Varios trabajos experimentales se han realizado en animales para obtener una estimulación de los músculos abductores de las cuerdas vocales durante la fase inspiratoria en caso de parálisis bilateral en cierre [152]. La obtención de un movimiento de abducción [164] se ha demostrado con claridad, pero como observa Lacau St-Guily [165], la estimulación directa de los músculos estriados provoca una esclerosis alrededor de los electrodos, lo que obliga a aumentar la intensidad de la estimulación. Broniatowski [166] opta por lograr la contracción del músculo cricoaritenoideo posterior de forma indirecta al estimular el pedículo musculonervioso de Tucker que inerva previamente.

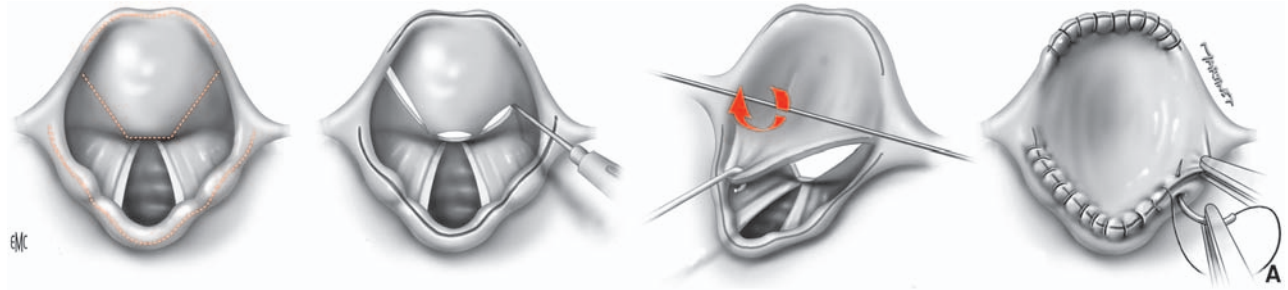

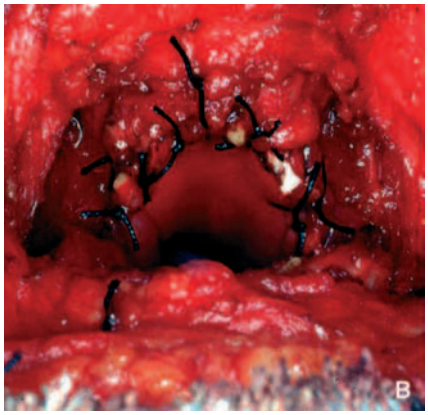

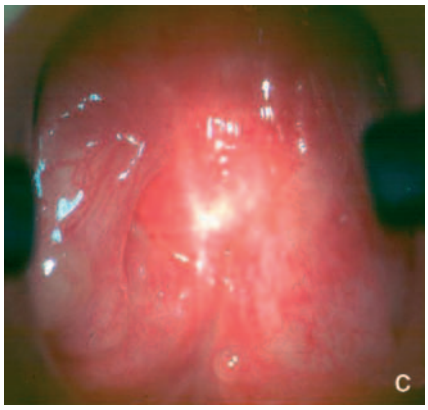

Figura 8. Sutura de la epiglotis sobre la zona marginal laríngea para el cierre laríngeo.
A. Esquema de la intervención.
B. Aspecto peroperatorio inmediato.
C. Control postoperatorio de la hermeticidad. Laringoscopia directa.

El estímulo desencadenante podría provenir, según los autores, de un sensor de los movimientos torácicos [167], de un sensor térmico que registre la diferencia de temperatura del aire inspirado [168], de la actividad del músculo diafragma o de un indicador lineal colocado sobre la tráquea [169], o incluso de un imán [170]. Según Broniatowski, se podría llegar a obtener en fonación una estimulación selectiva de los músculos intrínsecos de la laringe en función de la necesidad fonatoria [171].

Un estudio multicéntrico [172] ha demostrado la posibilidad en el ser humano de estimular el músculo cricoaritenoideo posterior a partir de un electrodo colocado bajo el pericondrio del sello cricoideo. De este modo se evita la fibrosis del músculo por la estimulación directa. Aún quedan por resolver numerosas cuestiones: el número de electrodos, su forma, la colocación exacta y la dirección de su ubicación, el tipo de corriente, la frecuencia y el ritmo de estimulación [173], etc.

Tratamientos quirúrgicos en caso de parálisis bilateral en abducción

La parálisis bilateral en abertura, o síndrome de Ziemssen, es excepcional, por fortuna, porque su pronóstico es muy sombrío y el tratamiento difícil. Por tanto, este tratamiento debe adaptarse al pronóstico de vida del paciente.

La traqueotomía sólo es una solución temporal. Las intervenciones posibles se proponen a los enfermos que presenten una enfermedad crónica o evolutiva que produzca una incompetencia esfinteriana de la laringe con sobreinfección pulmonar que amenace la vida del paciente. Si éste no puede alimentarse, pero es capaz de deglutir al menos su saliva, puede bastar con una sonda gástrica o una gastrostomía acoplada o no con una traqueotomía. Si el paciente presenta aspiraciones de saliva, debe plantearse una intervención de exclusión laríngea. La reversibilidad de la intervención debe tenerse en cuenta si existe la posibilidad de recuperación.

Traqueotomía con molde macizo endolaríngeo

Existen tubos macizos (Eliachar, Montgomery, Traissac), que se adaptan por completo a la endolaringe y que pueden combinarse con la traqueotomía. A largo plazo no son del todo satisfactorios, porque la saliva puede deslizarse entre las paredes de la laringe y el tubo.

Sutura de la epiglotis sobre la zona marginal laríngea (Fig. 8)

En 1972, Habal y Murray [174] propusieron suturar la epiglotis sobre la zona marginal laríngea por una vía de faringotomía. Si la sintomatología mejora, Strome y Fried [175] proponen tallar un orificio mediante láser de CO_2 a través de la epiglotis.

No obstante, el efecto de resorte de la epiglotis puede persistir, lo que provoca la desinserción. Por esto nosotros hemos propuesto [176] desinsertar la epiglotis por completo y dejarla pediculada sobre los dos repliegues aritenoepiglóticos que recubren los vasos y nervios laríngeos superiores. El pie de la epiglotis se sutura entonces a la comisura posterior y el borde libre hacia delante. Al hacer esto, se suprime este efecto de resorte que tiende a luchar contra el descenso de la epiglotis y a favorecer las fugas salivales.

Cierre glótico

En 1975 [177], Montgomery propuso reavivar las cuerdas vocales y suturarlas entre sí a través de una tirotomía. Kitahara [178] propuso también una sutura de las bandas ventriculares, mientras que Sasaki [179] recubre la sutura con un colgajo de músculo esternotiroideo con pedículo superior suturado a la comisura posterior. El cierre glótico podría ser temporal [180].

Plicatura de la epiglotis

En 1983, Biller [181] propuso realizar un cierre supraglótico vertical tubulizando la epiglotis. Persiste no obstante un orificio superior que favorece también la inhalación de saliva.

Derivación traqueoesofágica

Lindeman en 1975 [182, 183] y Krespi en 1984 [184] propusieron separar la tráquea de la laringe al seccionar la tráquea a nivel del tercer anillo. La tráquea se anastomosa a la piel, mientras que la laringe se anastomosa al esófago. El defecto de esta técnica es la acumulación de saliva en el fondo de la laringe, lo que tiende a favorecer un divertículo. La técnica puede ser reversible.

Laringectomía total

La laringectomía total es una técnica eficaz, pero mutilante, y puede plantearse en el paciente con una parálisis definitiva.

Marcapasos laríngeo para los trastornos de la deglución

Las soluciones antes propuestas son todas ellas paliativas. No obstante, Broniatowski ha realizado ensayos de laboratorio y clínicos [185] dirigidos a restablecer una deglución coordinada y dinámica mediante la estimulación directa del nervio recurrente [186] o del vago [187], o incluso creando un arco reflejo entre un colgajo cutáneo implantado en la faringe y habiendo conservado su inervación sensitiva y el nervio recurrente.

“ *Puntos esenciales*

- Una parálisis laríngea no explicada por la anamnesis o la clínica requiere de forma obligatoria un estudio radiográfico (TC+RM) cervical ampliado, de la base del cráneo y del mediastino superior.
- Salvo casos particulares (dificultades respiratorias, broncoaspiraciones importantes), con más razón en caso de etiología incierta, un tratamiento «agresivo» e irreversible de la parálisis laríngea no debe realizarse antes de varios meses de observación (6-12 meses), debido a la posibilidad de recuperación o mejoría espontáneas.
- La electromiografía contribuye al diagnóstico diferencial entre una lesión nerviosa periférica, del asta anterior de la médula, del tronco del encéfalo, una miopatía, o un trastorno de la transmisión neuromuscular. Permite determinar si la inmovilidad es de origen paralítico o mecánico (anquilosis). Contribuye a establecer el pronóstico.

Bibliografía

[1] Roger G, Denoyelle F, Garabedian EN. Troubles de la mobilité laryngée chez l’enfant. *Pediatr Pulmonol* 1997;**16**: 105-7 [suppl].

[2] Tabaee A, Murry T, Zschommler A, Desloge RB. Flexible endoscopic evaluation of swallowing with sensory testing in patients with unilateral vocal fold immobility: incidence and pathophysiology of aspiration. *Laryngoscope* 2005;**115**: 565-9.

[3] Benninger MS, Gillen JB, Altman JS. Changing etiology of vocal fold immobility. *Laryngoscope* 1998;**108**:1346-50.

[4] Hillel AD, Benninger M, Blitzer A, Crumley R, Flint P, Kashima HK, et al. Evaluation and management of bilateral vocal cord immobility. *Otolaryngol Head Neck Surg* 1999; **121**:760-5.

[5] Holinger LD, Holinger PC, Holinger PH. Etiology of bilateral abductor vocal cord paralysis: a review of 389 cases. *Ann Otol Rhinol Laryngol* 1976;**85**(4Pt1):428-36.

[6] Benninger MS, Crumley RL, Ford CN, Gould WJ, Hanson DG, Ossoff RH, et al. Evaluation and treatment of the unilateral paralyzed vocal fold. *Otolaryngol Head Neck Surg* 1994;**111**:497-508.

[7] Guerrier B, Giovanni A, Remacle M. *Pathologie de la corde vocale chez l’adulte*. Société française d’ORL et de chirurgie de la face et du cou; 2004.

[8] Hartl DM, Brasnu D. Les paralysies récurrentielles : connaissances actuelles et traitements. *Ann Otolaryngol Chir Cervicofac* 2000;**117**:60-84.

[9] Yumoto E, Sanuki T, Hyodo M. Three-dimensional endoscopic images of vocal fold paralysis by computed tomography. *Arch Otolaryngol Head Neck Surg* 1999;**125**: 883-90.

[10] Altman JS, Benninger MS. The evaluation of unilateral vocal fold immobility: is chest X-ray enough? *J Voice* 1997;**11**: 364-7.

[11] Chin SC, Edelstein S, Chen CY, Som PM. Using CT to localize side and level of vocal cord paralysis. *AJR Am J Roentgenol* 2003;**180**:1165-70.

[12] Liu AY, Yousem DM, Chalian AA, Langlotz CP. Economic consequences of diagnostic imaging for vocal cord paralysis. *Acad Radiol* 2001;**8**:137-48.

[13] Wessels T, Spitzer C, Sparing R, Klotzsch C. Isolated cranial nerve palsy secondary to carotid dissection. *Nervenarzt* 2003; **74**:175-8.

[14] Vats A, Worley GA, de Bruyn R, Porter H, Albert DM, Bailey CM. Laryngeal ultrasound to assess vocal fold paralysis in children. *J Laryngol Otol* 2004;**118**:429-31.

[15] Logemann JA, Rademaker AW, Pauloski BR, Ohmae Y, Kahrilas PJ. Normal swallowing physiology as viewed by videofluoroscopy and videoendoscopy. *Folia Phoniatr Logop* 1998;**50**:311-9.

[16] Wu CL, Linne OC, Chiang CW. Herpes zoster laryngis with prelaryngeal skin erythema. *Ann Otol Rhinol Laryngol* 2004; **113**:113-4.

[17] Blitzer A. Laryngeal electromyography. In: Rubin JS, Sataloff RT, Korovin GS, Gould WJ, editors. *Diagnosis and treatment of voice disorders*. New-York: Igaku-Shoin; 1995. p. 316-26.

[18] Koufman JA, Postma GN, Whang CS, Rees CJ, Amin MR, Belafsky PC, et al. Diagnostic laryngeal electromyography: The Wake Forest experience 1995-1999. *Otolaryngol Head Neck Surg* 2001;**124**:603-6.

[19] Mostafa BE, Gadallah NA, Nassar NM, Al Ibiary HM, Fahmy HA, Fouda NM. The role of laryngeal electromyography in vocal fold immobility. *ORL J Otorhinolaryngol Relat Spec* 2004;**66**:5-10.

[20] Munin MC, Rosen CA, Zullo T. Utility of laryngeal electromyography in predicting recovery after vocal fold paralysis. *Arch Phys Med Rehabil* 2003;**84**:1150-3.

[21] Sulica L, Blitzer A. Electromyography and the immobile vocal fold. *Otolaryngol Clin North Am* 2004;**37**:59-74.

[22] Leon X, Venegas MP, Orus C, Quer M, Maranillo E, Sanudo JR. Glottic immobility: retrospective study of 229 cases. *Acta Otorrinolaringol Esp* 2001;**52**:486-92.

[23] Mazel C, Grunenwald D, Laudrin P, Marmorat JL. Radical excision in the management of thoracic and cervicothoracic tumors involving the spine: results in a series of 36 cases. *Spine* 2003;**28**:782-92.

[24] Plouin-Gaudon I, Lawson G, Jamart J, Remacle M. Subtotal carbon dioxide laser arytenoidectomy for the treatment of bilateral vocal fold immobility: long-term results. *Ann Otol Rhinol Laryngol* 2005;**114**:115-21.

[25] Harries ML, Morrison M. The role of stroboscopy in the management of a patient with a unilateral vocal fold paralysis. *J Laryngol Otol* 1996;**110**:141-3.

[26] Costamagna D. La vidéo-laryngostroboscopie : techniques et recueil des données cliniques. *Bull Audiophonol Ann Sc Univ Franche-Comté* 1990:491-546.

[27] Dejonckere PH, Bradley P, Clemente P, Cornut G, Crevier-Buchman L, Friedrich G, et al. A basic protocol for functional assessment of voice pathology, especially for investigating the efficacy of (phonosurgical) treatments and evaluating new assessment techniques. Guideline elaborated by the Committee on Phoniatrics of the European Laryngological Society (ELS). *Eur Arch Otorhinolaryngol* 2001;**258**:77-82.

[28] Morsomme D, Jamart J, Wery C, Giovanni A, Remacle M. Comparison between the GIRBAS Scale and the acoustic and aerodynamic measures provided by EVA for the assessment of dysphonia following unilateral vocal fold paralysis. *Folia Phoniatr Logop* 2001;**53**:317-25.

[29] Speyer R, Wieneke GH, Dejonckere PH. Self-assessment of voice therapy for chronic dysphonia. *Clin Otolaryngol Allied Sci* 2004;**29**:66-74.

[30] Benninger MS, Ahuja AS, Gardner G, Grywalski C. Assessing outcomes for dysphonic patients. *J Voice* 1998;**12**:540-50.

[31] Hirano M, Mori K, Tanaka S, Fujita M. Vocal function in patients with unilateral vocal fold paralysis before and after silicone injection. *Acta Otolaryngol* 1995;**115**:553-9.

[32] Giovanni A, Molines V, Nguyen N, Teston B, Robert D, Cannoni M, et al. Une méthode multiparamétrique d'évaluation vocale objective par ordinateur. *Ann Otolaryngol Chir Cervicofac* 1992;**109**:200-6.

[33] Giovanni A, Heim C, Demolin D, Triglia JM. La pression sous-glottique estimée chez les patients normaux et dysphoniques. Estimated subglottic pressure in normal and dysphonic subjects. *Ann Otol Rhinol Laryngol* 2000;**109**: 500-4.

[34] Garrel R, Amy de la Breteque B, Ghio A, Giovanni A, Guerrier B. Importance de la tussométrie dans la paralysie laryngée unilatérale. *Rev Laryngol Otol Rhinol (Bord)* 2002; **123**:303-6.

[35] Saarinen A, Rihkanen H, Malmberg LP, Pekkanen L, Sovijarvi AR. Tracheal sounds and airflow dynamics in surgically treated unilateral vocal fold paralysis. *Clin Physiol* 2001;**21**:223-8.

[36] Shin JE, Nam SY, Yoo SJ, Kim SY. Analysis of voice and quantitative measurement of glottal gap after thyroplasty type I in the treatment of unilateral vocal paralysis. *J Voice* 2002; **16**:136-42.

[37] Ikeda Y, Masuda T, Manako H, Yamashita H, Yamamoto T, Komiyama S. Quantitative evaluation of the voice range profile in patients with voice disorder. *Eur Arch Otorhinolaryngol* 1999;**256**(suppl1):S51-S55.

[38] Giovanni A, Revis J, Triglia JM. Mesure objective aérodynamique et acoustique de l'amélioration vocale après phonochirurgie. Objective aerodynamic and acoustic measurement of voice improvement after phonosurgery. *Laryngoscope* 1999;**109**:656-60.

[39] Isshiki N. *Phonosurgery. Theory and practice*. Tokyo: Springer- Verlag; 1989 (233p).

[40] Sridhara SR, Ashok KG, Raghunathan M, Mann SB. To study voice quality before and after thyroplasty type 1 in patients with symptomatic unilateral vocal cord paralysis. *Am J Otolaryngol* 2003;**24**:361-5.

[41] Zagolski O, Carlson E. Electroglottographic measurements of glottal function in vocal fold paralysis in women. *Clin Otolaryngol* 2002;**27**:246-53.

[42] Hertegard S, Gauffin J. Glottal area and vibratory patterns studied with simultaneous stroboscopy, flow glottography, and electroglottography. *J Speech Hear Res* 1995;**38**:85-100.

[43] Raverdy P, Richer-Bigo A. Maladie du neurone moteur lentement progressive associée avec la paralysie des muscles abducteurs des cordes vocals. *Rev Neurol* 1990;**146**:445-7.

[44] Thompson JW, Rosenthal P, Camilon Jr. FS. Vocal cord paralysis and superior laryngeal nerve dysfunction in Reye's syndrome. *Arch Otolaryngol Head Neck Surg* 1990;**116**:46-8.

[45] Gardner GM, Benninger MS. Vocal fold paralysis. In: Rubin JS, Sataloff RT, Korovin GS, editors. *Diagnosis and treatment of voice disorders*. Washington: Thomson Delmar learning; 2003. p. 435-55.

[46] Koufman JA, Postma GN, Cummins MM, Blalock PD. Vocal fold paresis. *Otolaryngol Head Neck Surg* 2000;**122**:537-41.

[47] Pisanu A, Pili S, Uccheddu A. Non-recurrent inferior laryngeal nerve. *Chir Ital* 2002;**54**:7-14.

[48] Levine RJ, Sanders AB, LaMear WR. Bilateral vocal cord paralysis following blunt trauma to the neck. *Ann Emerg Med* 1995;**25**:253-5.

[49] Cros AM, Esteben D, Verhulst J, Cazaugade J. Unilateral recurrent laryngeal nerve palsy following brief periods of intubation. Two cases (author's transl). *Anesth Analg* 1981; **38**:265-8.

[50] Leclerc C, Perhirin M, De Rugy MG, Valdazo A. Traumatisme laryngé sévère par la sonde nasogastrique. *Ann Fr Anesth Reanim* 2002;**21**:306-9.

[51] Marie JP, Keghian J, Mendel I, Gueit I, Dehesdin D, Andrieu-Guitrancourt J. Post-intubation vocal cord paralysis: the viral hypothesis. A case report. *Eur Arch Otorhinolaryngol* 2001; **258**:285-6.

[52] Nishizaki K, Onoda K, Akagi H, Yuen K, Ogawa T, Masuda Y. Laryngeal zoster with unilateral laryngeal paralysis. *ORL J Otorhinolaryngol Relat Spec* 1997;**59**:235-7.

[53] Flowers 3rd RH, Kernodle DS. Vagal mononeuritis caused by herpes simplex virus: association with unilateral vocal cord paralysis. *Am J Med* 1990;**88**:686-8.

[54] De La Blanchardière A, Dore M, Salmon D, Sicard D. Paralysie de la corde vocale gauche dans la neuropathie multifocale à cytomégalovirus chez un patient avec infection HIV. *Presse Med* 1996;**25**:106-7.

[55] Lormeau G, Reignier A, Soubeyrand L, Ambar G, Ferroir JP. Paralysie récurrentielle révélant une maladie de Lyme. *Presse Med* 1994;**23**:1357.

[56] Kuhn JJ, Wenig BM, Clark DA. Mycosis fungoides of the larynx. Report of two cases and review of the literature. *Arch Otolaryngol Head Neck Surg* 1992;**118**:853-8.

[57] Nakahira M, Saito H, Miyagi T. Left vocal cord paralysis as a primary manifestation of invasive pulmonary aspergillosis in a nonimmunocompromised host. *Arch Otolaryngol Head Neck Surg* 1999;**125**:691-3.

[58] Tobias JK, Santiago SM, Williams AJ. Sarcoidosis as a cause of left recurrent laryngeal nerve palsy. *Arch Otolaryngol Head Neck Surg* 1990;**116**:971-2.

[59] Dray TG, Robinson LR, Hillel AD. Idiopathic bilateral vocal fold weakness. *Laryngoscope* 1999;**109**:995-1002.

[60] Tsunoda K, Kikkawa YS, Kumada M, Higo R, Tayama N. Hoarseness caused by unilateral vocal fold paralysis: how long should one delay phonosurgery? *Acta Otolaryngol* 2003; **123**:555-6.

[61] Blitzer A, Jahn AF, Keidar A. Semon's law revisited: an electromyographic analysis of laryngeal synkinesis. *Ann Otol Rhinol Laryngol* 1996;**105**:764-9.

[62] Mu L, Sanders I, Wu BL, Biller HF. The intramuscular innervation of the human interarytenoid muscle. *Laryngoscope* 1994;**104**(1Pt1):33-9.

[63] Crumley RL. Unilateral recurrent laryngeal nerve paralysis. *J Voice* 1994;**8**:79-83.

[64] Maronian NC, Robinson L, Waugh P, Hillel AD. A new electromyographic definition of laryngeal synkinesis. *Ann Otol Rhinol Laryngol* 2004;**113**:877-86.

[65] Baujat B, Delbove H, Wagner I, Fugain C, de CS, Chabolle F. Immobilité laryngée après thyroïdectomie. *Ann Chir* 2001; **126**:104-10.

[66] Koufman JA, Walker FO, Joharji GM. The cricothyroid muscle does not influence vocal fold position in laryngeal paralysis. *Laryngoscope* 1995;**105**(4Pt1):368-72.

[67] Woodson GE. Configuration of the glottis in laryngeal paralysis. I: Clinical study. *Laryngoscope* 1993;**103**(11Pt1): 1227-34.

[68] Dursun G, Sataloff RT, Spiegel JR, Mandel S, Heuer RJ, Rosen DC. Superior laryngeal nerve paresis and paralysis. *J Voice* 1996;**10**:206-11.

[69] Tanaka S, Hirano M, Umeno H. Laryngeal behavior in unilateral superior laryngeal nerve paralysis. *Ann Otol Rhinol Laryngol* 1994;**103**:93-7.

[70] Woodson GE, Murry MP, Schweizer V, Hengesteg A, Chen N, Yeung D. Unilateral cricothyroid contraction and glottic configuration. *J Voice* 1998;**12**:335-9.

[71] Semiz S, Fisenk F, Akcurin S, Bircan I. Temporary multiple cranial nerve palsies in a patient with type 1 diabetes mellitus. *Diabetes Metab* 2002;**28**:413-6.
[72] Nasseri SS, Maragos NE. Combination thyroplasty and the ″twisted larynx″ combined type IV and type I thyroplasty for superior laryngeal nerve weakness. *J Voice* 2000;**14**:104-11.
[73] Richardson BE, Bastian RW. Clinical evaluation of vocal fold paralysis. *Otolaryngol Clin North Am* 2004;**37**:45-58.
[74] Bibas-Bonet H, Fauze RA, Lavado MG, Paez RO, Nieman J. Garcin syndrome resulting from a giant cell tumor of the skull base in a child. *Pediatr Neurol* 2003;**28**:392-5.
[75] Lleo A, Montero F, Sanahuja J, Roig C. Villaret syndrome. Manifestation of carotid dissection. *Neurologia* 1999;**14**:47.
[76] Heckmann JG, Tomandl B, Duhm C, Stefan H, Neundorfer B. Collet-Sicard syndrome due to coiling and dissection of the internal carotid artery. *Cerebrovasc Dis* 2000;**10**:487-8.
[77] Jackson CL. Bilateral laryngeal paralysis. *Postgrad Med* 1950;**7**:430-2.
[78] Canals RP, Villoslada PC, Lopez CF, Marco PA, Martinez SV. Electromyographic study of pharyngeal soft palate paralysis or Vernet syndrome. *Acta Otorrinolaringol Esp* 1998;**49**: 247-9.
[79] Kayamori R, Orii K. Schmidt syndrome due to idiopathic accessory nerve paralysis. *Electromyogr Clin Neurophysiol* 1991;**31**:199-201.
[80] Walther EK, Alevisopoulos G. Palatolaryngeal hemiplegia in transient brain stem ischemia-a contribution to neurogenic dysphagia. *Laryngorhinootologie* 1992;**71**:588-91.
[81] Cinar SO, Seven H, Cinar U, Turgut S. Isolated bilateral paralysis of the hypoglossal and recurrent laryngeal nerves (Bilateral Tapia's syndrome) after transoral intubation for general anesthesia. *Acta Anaesthesiol Scand* 2005;**49**:98-9.
[82] Ertekin C, Aydogdu I. Electromyography of human cricopharyngeal muscle of the upper esophageal sphincter. *Muscle Nerve* 2002;**26**:729-39.
[83] Weiand G, Mangold G. Variations in the course of the inferior laryngeal nerve. Surgical anatomy, classification, diagnosis. *Chirurg* 2004;**75**:187-95.
[84] Marshall ES, Ramig LO. Neurological disorders of the voice. In: Rubin JS, Sataloff RT, Korovin GS, Gould WJ, editors. *Diagnosis and treatment of voice disorders*. New-York: Igaku-Shoin; 2005. p. 105-21.
[85] Baker J. Psychogenic voice disorders-heroes or hysterics? A brief overview with questions and discussion. *Logoped Phoniatr Vocol* 2002;**27**:84-91.
[86] Cantarella G, Neglia CB, Marzano AV, Ottaviani A. Bilateral laryngeal pseudoparalysis in xanthoma disseminatum treated by endoscopic laser medial arytenoidectomy. *Ann Otol Rhinol Laryngol* 2001;**110**:263-7.
[87] Miller FR, Wanamaker JR, Hicks DM, Tucker HM. Cricoarytenoid arthritis and ankylosing spondylitis. *Arch Otolaryngol Head Neck Surg* 1994;**120**:214-6.
[88] Guttenplan MD, Hendrix RA, Townsend MJ, Balsara G. Laryngeal manifestations of gout. *Ann Otol Rhinol Laryngol* 1991;**100**:899-902.
[89] Liu Z, Gu C, Hua W. The clinical characters of myopatic pharyngoparalysis and laryngoparalysis with 3 cases report. *Lin Chuang Er Bi Yan Hou Ke Za Zhi* 1999;**13**:246-7.
[90] Ahmadian JL, Heller SL, Nishida T, Altman KW. Myotonic dystrophy type 1 (DM1) presenting with laryngeal stridor and vocal fold paresis. *Muscle Nerve* 2002;**25**:616-8.
[91] Friedrich T, Staemmler A, Hansch U, Wurl P, Steinert M, Eichfeld U. Intraoperative electrophysiological monitoring of the recurrent laryngeal nerve in thyroid gland surgery-a prospective study. *Zentralbl Chir* 2002;**127**:414-20.
[92] Neumann HJ. Intraoperative neurophysiological monitoring (IONM) of the recurrent laryngeal nerve and microdissection. Surgical techniques for decreasing the risk of recurrent laryngeal nerve paralysis. *Laryngorhinootologie* 2000;**79**: 290-6.
[93] Hermann M, Hellebart C, Freissmuth M. Neuromonitoring in thyroid surgery: prospective evaluation of intraoperative electrophysiological responses for the prediction of recurrent laryngeal nerve injury. *Ann Surg* 2004;**240**:9-17.
[94] Miller S. Voice therapy for vocal fold paralysis. *Otolaryngol Clin North Am* 2004;**37**:105-19.
[95] Simon C, Haas F, Cendan E. Chirurgie des paralysies laryngées. *Encycl Méd Chir* (Elsevier SAS, Paris),Techniques chirurgicales - Tête et cou, 1993 : 10p.
[96] Hirano M, Tanaka S, Tanaka Y, Hibi S. Transcutaneous intrafold injection for unilateral vocal fold paralysis: functional results. *Ann Otol Rhinol Laryngol* 1990;**99**: 598-604.
[97] Rosen CA. Phonosurgical vocal fold injection: procedures and materials. *Otolaryngol Clin North Am* 2000;**33**:1087-96.
[98] Remacle M, Dujardin JM, Lawson G. Treatment of vocal fold immobility by glutaraldehyde-cross-linked collagen injection: long-term results. *Ann Otol Rhinol Laryngol* 1995; **104**:437-41.
[99] Pearl AW, Woo P, Ostrowski R, Mojica J, Mandell DL, Costantino P. A preliminary report on micronized AlloDerm injection laryngoplasty. *Laryngoscope* 2002;**112**:990-6.
[100] Wenig BM, Heffner DK, Oertel YC, Johnson FB. Teflonomas of the larynx and neck. *Hum Pathol* 1990;**21**:617-23.
[101] Sittel C, Thumfart WF, Pototschnig C, Wittekindt C, Eckel HE. Textured polydimethylsiloxane elastomers in the human larynx: safety and efficiency of use. *J Biomed Mater Res* 2000;**53**:646-50.
[102] Ford CN, Bless DM, Loftus JM. Role of injectable collagen in the treatment of glottic insufficiency: a study of 119 patients. *Ann Otol Rhinol Laryngol* 1992;**101**:237-47.
[103] Remacle M, Lawson G, Keghian J, Jamart J. Use of injectable autologous collagen for correcting glottic gaps: initial results. *J Voice* 1999;**13**:280-8.
[104] Hsiung MW, Woo P, Minasian A, Schaefer MJ. Fat augmentation for glottic insufficiency. *Laryngoscope* 2000; **110**:1026-33.
[105] Rihkanen H. Vocal fold augmentation by injection of autologous fascia. *Laryngoscope* 1998;**108**(1Pt1):51-4.
[106] Rosen CA, Thekdi AA. Vocal fold augmentation with injectable calcium hydroxylapatite: short-term results. *J Voice* 2004;**18**:387-91.
[107] Thibeault SL, Rousseau B, Welham NV, Hirano S, Bless DM. Hyaluronan levels in acute vocal fold scar. *Laryngoscope* 2004;**114**:760-4.
[108] Hirano S, Bless DM, Rousseau B, Welham N, Montequin D, Chan RW, et al. Prevention of vocal fold scarring by topical injection of hepatocyte growth factor in a rabbit model. *Laryngoscope* 2004;**114**:548-56.
[109] Chhetri DK, Head C, Revazova E, Hart S, Bhuta S, Berke GS. Lamina propria replacement therapy with cultured autologous fibroblasts for vocal fold scars. *Otolaryngol Head Neck Surg* 2004;**131**:864-70.
[110] Thibeault SL, Li W, Gray SD, Chen Z. Instability of extracellular matrix gene expression in primary cell culture of fibroblasts from human vocal fold lamina propria and tracheal scar. *Ann Otol Rhinol Laryngol* 2002;**111**:8-14.
[111] Sato K, Hirano M, Nakashima T. Stellate cells in the human vocal fold. *Ann Otol Rhinol Laryngol* 2001;**110**:319-25.
[112] Hallen L, Johansson C, Laurent C. Cross-linked hyaluronan (Hylan B gel): a new injectable remedy for treatment of vocal fold insufficiency-an animal study. *Acta Otolaryngol* 1999; **119**:107-11.
[113] Schramm VL, May M, Lavorato AS. Gelfoam paste injection for vocal cord paralysis: temporary rehabilitation of glottic incompetence. *Laryngoscope* 1978;**88**(8Pt1):1268-73.
[114] Rontal E, Rontal M. Permanent medialization of the paralyzed vocal fold utilizing botulinum toxin and Gelfoam. *J Voice* 2003;**17**:434-41.
[115] Guerrier Y. La voie externe ou cervicale dans le traitement des béances glottiques. *Cah ORL* 1991;**26**:194-7.
[116] Isshiki N, Okamura H, Ishikawa T. Thyroplasty type I (lateral compression) for dysphonia due to vocal cord paralysis or atrophy. *Acta Otolaryngol* 1975;**80**:465-73.
[117] Cummings CW, Purcell LL, Flint PW. Hydroxylapatite laryngeal implants for medialization. Preliminary report. *Ann Otol Rhinol Laryngol* 1993;**102**:843-51.
[118] Montgomery WW, Montgomery SK. Montgomery thyroplasty implant system. *Ann Otol Rhinol Laryngol* 1997; **170**(suppl):1-6.

[119] Giovanni A, Gras R, Grini MN, Robert D, Vallicioni JM, Triglia JM. Médialisation de la corde vocale paralysée par implant de poytétrafluoroéthylène expansé (Gore-tex). *Ann Otolaryngol Chir Cervicofac* 1997;**114**:158-64.
[120] Friedrich G. External vocal fold medialization: surgical experiences and modifications. *Laryngorhinootologie* 1998; **77**:7-17.
[121] Remacle M, Lawson G, Mayne A. Use of a laryngeal mask during medialization laryngoplasty. *Rev Laryngol Otol Rhinol (Bord)* 2003;**124**:335-8.
[122] Pou AM, Carrau RL, Eibling DE, Murry T. Laryngeal framework surgery for the management of aspiration in high vagal lesions. *Am J Otolaryngol* 1998;**19**:1-7.
[123] Isshiki N. Progress in laryngeal framework surgery. *Acta Otolaryngol* 2000;**120**:120-7.
[124] Chester MW, Stewart MG. Arytenoid adduction combined with medialization thyroplasty: an evidence-based review. *Otolaryngol Head Neck Surg* 2003;**129**:305-10.
[125] Sonoda S, Kataoka H, Inoue T. Traction of lateral cricoarytenoid muscle for unilateral vocal fold paralysis: comparison with Isshiki's original technique of arytenoid adduction. *Ann Otol Rhinol Laryngol* 2005;**114**:132-8.
[126] Zeitels SM, Mauri M, Dailey SH. Adduction arytenopexy for vocal fold paralysis: indications and technique. *J Laryngol Otol* 2004;**118**:508-16.
[127] Hoffman H, McCabe D, McCulloch T, Jin SM, Karnell M. Laryngeal collagen injection as an adjunct to medialization laryngoplasty. *Laryngoscope* 2002;**112**(8Pt1):1407-13.
[128] Crumley RL, Izdebski K. Voice quality following laryngeal reinnervation by ansa hypoglossi transfer. *Laryngoscope* 1986;**96**:611-6.
[129] Paniello RC. Laryngeal reinnervation with the hypoglossal nerve: II. Clinical evaluation and early patient experience. *Laryngoscope* 2000;**110**(5Pt1):739-48.
[130] Tucker HM. Long-term preservation of voice improvement following surgical medialization and reinnervation for unilateral vocal fold paralysis. *J Voice* 1999;**13**:251-6.
[131] Chhetri DK, Gerratt BR, Kreiman J, Berke GS. Combined arytenoid adduction and laryngeal reinnervation in the treatment of vocal fold paralysis. *Laryngoscope* 1999;**109**: 1928-36.
[132] Broniatowski M, Davies CR, Jacobs GR, Jasso J, Gerrity RG, Tucker HM, et al. Excitation thresholds for nerves reinnervating the paralyzed canine larynx. *ASAIO Trans* 1990;**36**:M432-M434.
[133] Cohen SR, Thompson JW, Camilon Jr. FS. Botulinum toxin for relief of bilateral abductor paralysis of the larynx: histologic study in an animal model. *Ann Otol Rhinol Laryngol* 1989;**98**:213-6.
[134] Marie JP, Navarre I, Lerosey Y, Magnier P, Dehesdin D, Andrieu GJ. Trouble du mouvement laryngé bilatéral et synkinésie : intérêt de la toxine botulique. À propos d'un cas. *Rev Laryngol Otol Rhinol (Bord)* 1998;**119**:261-4.
[135] Ptok M, Schonweiler R. Botulinum toxin type A-induced ″rebalancing″ in bilateral vocal cord paralysis? *HNO* 2001; **49**:548-52.
[136] Marion MH, Klap P, Perrin A, Cohen M. Stridor and focal laryngeal dystonia. *Lancet* 1992;**339**:457-8.
[137] Ejnell H, Mansson I, Hallen O, Bake B, Stenborg R, Lindstrom J. A simple operation for bilateral vocal cord paralysis. *Laryngoscope* 1984;**94**:954-8.
[138] Lichtenberger G. Reversible immediate and definitive lateralization of paralyzed vocal cords. *Eur Arch Otorhinolaryngol* 1999;**256**:407-11.
[139] Thornell WC. A new intralaryngeal approach in arytenoidectomy in bilateral abductor paralysis of the vocal cords; report of three cases. *Arch Otolaryngol* 1949;**50**:634-9.
[140] Ossoff RH, Sisson GA, Duncavage JA, Moselle HI, Andrews PE, McMillan WG. Endoscopic laser arytenoidectomy for the treatment of bilateral vocal cord paralysis. *Laryngoscope* 1984;**94**:1293-7.
[141] Cabanes J, de Corbiere S, Naudo P, Salf E, Freche C, Chabolle F. Le laser CO_2 par voie endoscopique dans les paralysies bilatérales du larynx. À propos de 45 cas. *Ann Otolaryngol Chir Cervicofac* 1995;**112**:58-62.
[142] Remacle M, Lawson G, Mayne A, Jamart J. Subtotal carbon dioxide laser arytenoidectomy by endoscopic approach for treatment of bilateral cord immobility in adduction. *Ann Otol Rhinol Laryngol* 1996;**105**:438-45.
[143] Crumley RL. Endoscopic laser medical arytenoidectomy for airway management in bilateral laryngeal paralysis. *Ann Otol Rhinol Laryngol* 1993;**102**:81-4.
[144] Rontal M, Rontal E. Endoscopic laryngeal surgery for bilateral midline vocal cord obstruction. *Ann Otol Rhinol Laryngol* 1990;**99**:605-10.
[145] Gaillard J, Haguenauer JP, Dubreuil C, Pignal C, Higuera E, Guetat M. Use of the laser in acquired laryngostenosis and laryngeal diplegia. *J Fr Otorhinolaryngol Audiophonol Chir Maxillofac* 1982;**31**:261-6.
[146] Dennis DP, Kashima H. Carbon dioxide laser posterior cordectomy for treatment of bilateral vocal cord paralysis. *Ann Otol Rhinol Laryngol* 1989;**98**(12Pt1):930-4.
[147] Kashima HK. Bilateral vocal fold motion impairment: pathophysiology and management by transverse cordotomy. *Ann Otol Rhinol Laryngol* 1991;**100**(9Pt1):717-21.
[148] Rontal M, Rontal E. Use of laryngeal muscular tenotomy for bilateral midline vocal cord fixation. *Ann Otol Rhinol Laryngol* 1994;**103**(8Pt1):583-9.
[149] Lawson G, Remacle M, Hamoir M, Jamart J. Posterior cordectomy and subtotal arytenoidectomy for the treatment of bilateral vocal fold immobility: functional results. *J Voice* 1996;**10**:314-9.
[150] Bower CM, Choi SS, Cotton RT. Arytenoidectomy in children. *Ann Otol Rhinol Laryngol* 1994;**103**(4Pt1):271-8.
[151] Haguenauer JP. L'opération de King dans le traitement des paralysies des dilatateurs. À propos de 5 cas. *Ann Otolaryngol Chir Cervicofac* 1973;**90**:299-305.
[152] King BT. A new and function-restoring operation for bilateral abductor paralysis. *JAMA* 1939;**112**:814-23.
[153] Triglia JM, Belus JF, Nicollas R. Arytenoidopexy for bilateral vocal fold paralysis in young children. *J Laryngol Otol* 1996; **110**:1027-30.
[154] Woodman DG, Pennington CL. Bilateral abductor paralysis: 30 years experience with arytenoidectomy. *Ann Otol Rhinol Laryngol* 1976;**85**(4Pt1):437-9.
[155] De Graaf WG. Bilateral abductor paralysis; arytenoidectomy for bilateral abductor paralysis; extralaryngeal approach. *Proc R Soc Med* 1952;**45**:821-6.
[156] Rethi A. The operation for relief of bilateral vocal cord paralysis. *J Laryngol Otol* 1950;**64**:632-9.
[157] Tucker HM. Long-term results of nerve-muscle pedicle reinnervation for laryngeal paralysis. *Ann Otol Rhinol Laryngol* 1989;**98**:674-6.
[158] Crumley RL. Muscle transfer for laryngeal paralysis. Restoration of inspiratory vocal cord abduction by phrenic-omohyoid transfer. *Arch Otolaryngol Head Neck Surg* 1991; **117**:1113-7.
[159] Marie JP, Dehesdin D, Ducastelle T, Senant J. Selective reinnervation of the abductor and adductor muscles of the canine larynx after recurrent nerve paralysis. *Ann Otol Rhinol Laryngol* 1989;**98**(7Pt1):530-6.
[160] Baldissera F, Tredici G, Marini G, Fiori MG, Cantarella G, Ottaviani F, et al. Innervation of the paralyzed laryngeal muscles by phrenic motoneurons. A quantitative study by light and electron microscopy. *Laryngoscope* 1992;**102**: 907-16.
[161] Maniglia AJ, Dodds B, Sorensen K, Katirji MB, Rosenbaum ML. Newer technique of laryngeal reinnervation: superior laryngeal nerve (motor branch) as a driver of the posterior cricoarytenoid muscle. *Ann Otol Rhinol Laryngol* 1989; **98**:907-9.
[162] Crumley RL. Laryngeal synkinesis revisited. *Ann Otol Rhinol Laryngol* 2000;**109**:365-71.
[163] Crumley RL. Laryngeal synkinesis: its significance to the laryngologist. *Ann Otol Rhinol Laryngol* 1989;**98**:87-92.
[164] Otto RA, Davis W. Functional electrical stimulation for the treatment of bilateral recurrent laryngeal nerve paralysis. *Otolaryngol Head Neck Surg* 1986;**95**:47-51.

[165] Lacau St-Guily J, Sebille A, Fontanges P. La stimulation électrique directe du muscle crico-ayténoïdien dénervé déclenchée par la température sous-glottique chez le chat. *Ann Otolaryngol Chir Cervicofac* 1989;**106**:123-6.
[166] Broniatowski M, Dessoffy R, Strome M. Long-term excitability and fine tuning of nerve pedicles reinnervating strap muscles in the dog. *Ann Otol Rhinol Laryngol* 1998;**107**: 301-11.
[167] Broniatowski M, Olsen E, Davies C, Benninger M, Jacobs G, Tucker H, et al. A canine model for global control of the reimplanted larynx. A potential avenue for human laryngeal transplantation. *ASAIO Trans* 1989;**35**:487-9.
[168] Kim KM, Choi HS, Kim GR, Hong WP, Chun YM, Park YJ. Laryngeal pacemaker using a temperature sensor in the canine. *Laryngoscope* 1987;**97**:1207-10.
[169] Broniatowski M, Tucker HM, Kaneko S, Jacobs G, Nose Y. Laryngeal pacemaker. Part I. Electronic pacing of reinnervated strap muscles in the dog. *Otolaryngol Head Neck Surg* 1986;**94**:41-4.
[170] Kim GR, Kim KM, Choi HS. Magnetic control for the vocal cord adduction in the canine. *Auris Nasus Larynx* 1989; **16**(suppl1):S65-S70.
[171] Broniatowski M, Grundfest-Broniatowski S, Nelson DR, Dessoffy R, Shields RW, Strome M. Electronic analysis of intrinsic laryngeal muscles in canine sound production. *Ann Otol Rhinol Laryngol* 2002;**111**:542-52.
[172] Zealear DL, Billante CR, Courey MS, Netterville JL, Paniello RC, Sanders I, et al. Reanimation of the paralyzed human larynx with an implantable electrical stimulation device. *Laryngoscope* 2003;**113**:1149-56.
[173] Zealear DL, Swelstad MR, Sant'Anna GD, Bannister RA, Billante CR, Rodriguez RJ, et al. Determination of the optimal conditions for laryngeal pacing with the Itrel II implantable stimulator. *Otolaryngol Head Neck Surg* 2001;**125**:183-92.
[174] Habal MB, Murray JE. Surgical treatment of life-endangering chronic aspiration pneumonia. Use of an epiglottic flap to the arytenoids. *Plast Reconstr Surg* 1972;**49**:305-11.
[175] Strome M, Fried MP. Rehabilitative surgery for aspiration. A clinical analysis. *Arch Otolaryngol* 1983;**109**:809-11.
[176] Remacle M, Marza L, Lawson G. A new epiglottoplasty procedure for the treatment of intractable aspiration. *Eur Arch Otorhinolaryngol* 1998;**255**:64-7.
[177] Montgomery WW. Surgery to prevent aspiration. *Arch Otolaryngol* 1975;**101**:679-82.
[178] Kitahara S, Ikeda M, Ohmae Y, Nakanoboh M, Inouye T, Healy GB. Laryngeal closure at the level of the false cord for the treatment of aspiration. *J Laryngol Otol* 1993;**107**:826-8.
[179] Sasaki CT, Milmoe G, Yanagisawa E, Berry K, Kirchner JA. Surgical closure of the larynx for intractable aspiration. *Arch Otolaryngol* 1980;**106**:422-3.
[180] Hensel M, Haake K, Vogel S, Flugel W, Krausch D, Kox WJ. Management of swallowing disorders and chronic aspiration by glottic closure procedure. *J Neurosurg Anesthesiol* 1997; **9**:273-6.
[181] Biller HF, Lawson W, Baek SM. Total glossectomy. A technique of reconstruction eliminating laryngectomy. *Arch Otolaryngol* 1983;**109**:69-73.
[182] Eisele DW, Yarington Jr. CT, Lindeman RC, Larrabee Jr. WF. The tracheoesophageal diversion and laryngotracheal separation procedures for treatment of intractable aspiration. *Am J Surg* 1989;**157**:230-6.
[183] Lindeman RC. Diverting the paralyzed larynx: a reversible procedure for intractable aspiration. *Laryngoscope* 1975;**85**: 157-80.
[184] Krespi YP, Quatela VC, Sisson GA, Som ML. Modified tracheoesophageal diversion for chronic aspiration. *Laryngoscope* 1984;**94**:1298-301.
[185] Broniatowski M, Grundfest-Broniatowski S, Tyler DJ, Scolieri P, Abbass F, Tucker HM, et al. Dynamic laryngotracheal closure for aspiration: a preliminary report. *Laryngoscope* 2001;**111**(11Pt1):2032-40.
[186] Broniatowski M, Vito KJ, Shah B, Shields RW, Strome M. Artificial control of glottic adduction for aspiration by orderly recruitment in the canine. *Dysphagia* 1997;**12**:93-7.
[187] Broniatowski M, Dessoffy R, Shields RW, Strome M. Vagal stimulation for reciprocal coupling between glottic and upper esophageal sphincter activities in the canine. *Dysphagia* 1999;**14**:196-203.

M. Remacle, Professeur, chef de service associé (remacle@orlo.ucl.ac.be).
G. Lawson, Professeur, chef de clinique associé.
Service ORL et chirurgie cervico-faciale, cliniques universitaires de Louvain à Mont-Godinne, B-5530 Yvoir, Belgique.

Cualquier referencia a este artículo debe incluir la mención del artículo original: Remacle M., Lawson G. Paralysies laryngées. EMC (Elsevier Masson SAS, Paris), Oto-rhino-laryngologie, 20-675-A-10, 2006.

Disponible en www.emc-consulte.com (sitio en francés)
Título del artículo: **Paralysies laryngées**

Algoritmos · Ilustraciones complementarias · Vídeos / Animaciones · Aspectos legales · Información al paciente · Informaciones complementarias · Autoevaluación